LES ACTUALITÉS MÉDICALES

ALBERT MOUCHET

Chirurgie Intestinale d'Urgence

J. B. BAILLIÈRE & FILS

The University Library
Leeds

Medical and Dental
Library

CO ... S

... r. 50

Di ... fr. 50
Di ... r à la
... fr. 50
An ... dition.
... fr. 50
L'A ... fr. 50
La ... leaux.
... fr. 50
Ca ... x de
... fr. 50
La ... fr. 50
Le ... culté
... fr. 50
Le ... ULET,
... fr. 50
Le ... fr. 50
La ... fr. 50
Le ... égé à
... fr. 50
Le ... fr. 50
Le ... fr. 50
La ... MANN.
... fr. 50
Le ... culte
... fr. 50
Ps ... n des
... fr. 50
Ps ... fr. 50
La ... fr. 50
Le ... ar le
... fr. 50

Les Rayons de Roentgen et le diagnostic des ... ns thoraciques non tuberculeuses, par le Dr Béclère. 1 vol. ..... 1 fr. 50
Radiothérapie et Photothérapie, par le Dr L.-R. ... 1 vol. .. 1 fr. 50
Le Tétanos, par les Drs J. Courmont et M. Doyon, p... urs agrégés à la Faculté de Lyon. 1 vol. ..... 1 fr. 50
Les Régénérations d'organes, par le Dr P. Carnot. ..... 1 fr. 50
Thérapeutique oculaire, par le Dr F. Terrien, chef de ... ue ophtalmologique à la Faculté de Paris. 1 vol. ..... 1 fr. 50
Les Auto-intoxications de la grossesse, par le Dr Bouffe ... Saint-Blaise, accoucheur des hôpitaux de Paris. 1 vol. ..... 1 fr. 50
Le Diabète, par le Dr Lépine, professseur à la Faculté de Lyon. 1 v. 1 fr. 50
Le Rhume des Foins, par le Dr Garel, médecin des hôpitaux de Lyon. 1 vol. ..... 1 fr. 50
Chirurgie des voies biliaires, par le Dr V. Pauchet, chirurgien des hôpitaux d'Amiens. 1 vol. ..... 1 fr. 50
Traitement de la Syphilis, par le Dr Emery. 1 vol. ..... 1 fr. 50
La Mécanothérapie, par le Dr L. R. Regnier. 1 vol. ..... 1 fr. 50
La Cryoscopie des urines, par les Drs Claude, médecin des hôpitaux, et Balthazard. 1 vol. ..... 1 fr. 50
Les Enfants retardataires, par le Dr Apert, chef de clinique de la Faculté de médecine de Paris. 1 vol. ..... 1 fr. 50
Le traitement des névralgies et névrites, par Plicque. 1 vol. 1 fr. 50
Les maladies du cuir chevelu, par le Dr Gastou. 1902, 1 vol. in-16, avec 18 fig., cart. ..... 1 fr. 50
Les oxydations de l'organisme *(oxydases)*, par E. Enriquez et Sicard. 1902. 1 vol. in-16, 96 pages, cart. ..... 1 fr. 50

30106 004195565

Atlas Manuels de Médecine coloriés

Atlas Manuel de Chirurgie des Accidents, par Golibiewski. Edition française par Riche, chirurgien des hôpitaux de Paris. 1902. 1 vol. in-16, 400 pages et pl. col., relié.....

Atlas Manuel de Chirurgie orthopédique, par Luning-Schulthess. Edit. franç. par Villemin, chirurgien des hôpitaux de Paris. 1902. 1 vol. in-16, 348 pages, avec fig. et 16 pl. col., relié..... 16 fr.

Atlas Manuel des Maladies vénériennes, par Mracek. Edition française par le Dr Emery. 1 vol. in-16 avec 71 planches coloriées, relié... 20 fr.

Atlas Manuel des Maladies de la Peau, par Mracek. Edition franç. par le Dr Hudelo, médecin des hôpitaux. 1 vol. in-16, 300 pages, avec 65 pl. coloriées, relié..... 20 fr.

Atlas Manuel des Bandages, par Hoffa. Edition française par P. Hallopeau. Préface du professeur Berger. 1 vol. in-16 de 200 p. avec 118 planches tirées en couleurs, relié..... 14 fr.

Atlas Manuel de Chirurgie opératoire, par O. Zuckerkandl. 2e Edition française par A. Mouchet. Préface par le Dr Quénu, agrégé à la Faculté de Paris. 1 vol. in-16 de 268 p., avec 24 pl. coloriées et 271 fig... 16 fr.

Atlas Manuel de Diagnostic clinique, par C. Jakob, 3e édition française par les Drs A. Letienne et Ed. Cart, 1901. 1 vol. in-16 de 356 p., avec 68 planches coloriées et 75 fig., relié..... 15 fr.

Atlas Manuel des Fractures et Luxations, par Helferich. 2e édition française par le Dr P. Delbet. 1 vol. in-16 de 424 pages, avec 64 planches coloriées, relié..... 20 fr.

Atlas Manuel des Maladies du Larynx, par L. Grunwald. Edition française par le Dr Castex, chargé du cours de laryngologie à la Faculté de médecine de Paris et P. Collinet. 1 vol. in-16 de 255 pages, avec 44 pl. coloriées..... 14 fr.

Atlas Manuel des Maladies de l'Oreille, par Bruhl-Politzer. Edition française par le Dr Georges Laurens, assistant de laryngologie à l'hôpital Saint-Antoine. 1 vol. in-16 de 300 pages, avec 39 pl. color. et 99 fig., relié.....

Atlas Manuel des Maladies externes de l'Œil, par O. Haab. Edition française par A. Terson. 1 vol. in-16, 300 pages, avec 40 pl. col. 15 fr.

Atlas Manuel d'Ophtalmoscopie, par O. Haab. 3e Edition française, par A. Terson. 1901. 1 vol. in-16 de 279 p., avec 80 planches color... 15 fr.

Atlas Manuel de Médecine légale, par Hofmann. 2e Edition française par le Dr Vibert. Préface du professeur P. Brouardel. 1 vol. in-16 de 170 p., 56 pl. coloriées et 193 fig., relié..... 18 fr.

Atlas Manuel du Système nerveux, par C. Jakob. 2e édition française par le Dr Rémond, professeur de clinique des maladies mentales à la Faculté de Toulouse. 1 vol. in-16 de 364 pages, avec 84 pl. col. 20 fr.

Atlas Manuel d'Obstétrique, par Schaeffer. Edition française par le Dr Potocki, accoucheur des hôpitaux, agrégé de la Faculté de Paris. 1 vol. in-16 avec planches coloriées, relié..... 20 fr.

Atlas Manuel de Gynécologie, par Schaeffer. Edition française par Bouglé, chirurgien des hôpitaux de Paris. 1902. 1 vol. in-16, 300 pages, avec pl. col., relié.....

Atlas Manuel d'Anatomie pathologique, par Bollinger. Edit. franç. par Gouget, agrégé de la Faculté de Paris. 1902. 1 vol. in-16, avec 140 pl., relié..... 20 fr.

Atlas Manuel d'Histologie pathologique, par Durck. Edition française par le Dr Gouget, médecin des hôpitaux, agrégé à la Faculté de Paris. 1 vol. in-16 de 188 pages, avec 120 planches coloriées, relié..... 20 fr.

Tableaux Synoptiques (*Collection VILLEROY*)

Tableaux synoptiques de Pathologie interne, par le Dr VILLEROY.

1 vol. gr. in-8 de 208 pages, cartonné (2e *édition* 1899)..... 5 fr.

Tableaux synoptiques de Pathologie externe, par le Dr VILLEROY.

1 vol. gr. in-8 de 208 pages, cartonné (2e *édition* 1899)..... 5 fr.

Tableaux synoptiques de Thérapeutique, par le Dr DURAND.

1 vol. gr. in-8 de 208 pages, cartonné..... 5 fr.

Tableaux synoptiques de Diagnostic, par le Dr COUTANCE, 1 vol. gr. in-8 de 208 pages, cartonné..... 5 fr.

Tableaux synoptiques de Pathologie générale, par le Dr COUTANCE. 1 vol. gr. in-8 de 208 pages, cartonné..... 5 fr.

Tableaux synoptiques d'Hygiène, par le Dr REILLE. 1 vol. cart..... 5 fr.

Tableaux synoptiques de Symptomatologie, par le Dr GAUTIER. 1 vol. gr. in-8, 200 pages, cart..... 5 fr.

Tableaux synoptiques d'Anatomie descriptive, par le Dr BOUTIGNY. 2 vol. gr. in-8, de 200 pages, cart., *chaque*..... 5 fr.

Tableaux synoptiques d'Exploration des organes, par le Dr CHAMPEAUX. 2 vol. gr. in-8, de 200 pages, cart., *chaque*..... 5 fr.

Tableaux synoptiques d'Anatomie topographique, par le Dr BOUTIGNY, 1 vol. gr. in-8, 200 pages et figures, cart..... 6 fr.

Tableaux synoptiques de Médecine opératoire, par le Dr LAVARÈDE. 1 vol. gr. in-8, 200 pages et 150 fig. de Devy, cart..... 6 fr.

Tableaux synoptiques d'Obstétrique, par les Drs SAULIEU et LEBIEF, 1 vol. gr. in-8, 200 pages et 200 photographies, cart..... 6 fr.

Manuel du Médecin praticien

Par le Professeur **Paul LEFERT**

Collection nouvelle en 15 vol. in-18 à 3 fr. le vol. cartonné.

La pratique journalière de la médecine..... 3 fr.
La pratique journalière de la chirurgie..... 3 fr.
La pratique gynécologique et obstétricale, 2 vol. in-18, cart., chaque..... 3 fr.
La pratique dermatologique et syphiligraphique..... 3 fr.
La pratique des maladies des enfants..... 3 fr.
La pratique des maladies du système nerveux..... 3 fr.
La pratique des maladies de l'estomac et de l'appareil digestif..... 3 fr.
La pratique des maladies des poumons et de l'appareil respiratoire..... 3 fr.
La pratique des maladies du cœur et de l'appareil circulatoire..... 3 fr.
La pratique des maladies des voies urinaires..... 3 fr.
La pratique des maladies des yeux..... 3 fr.
La pratique des maladies du larynx, du nez et des oreilles..... 3 fr.
La pratique des maladies de la bouche et des dents..... 3 fr.
Lexique-Formulaire des nouveautés médicales..... 3 fr.

LES ACTUALITÉS MÉDICALES

Chirurgie Intestinale d'Urgence

LES ACTUALITÉS MÉDICALES

Collection de volumes in-16, de 96 pages, cartonnés

Chaque volume : 1 fr. 50

Le Cytodiagnostic, par le Dr Marcel Labbé, médecin des hôpitaux de Paris.
Le Sang, par le Dr Marcel Labbé.
Anatomie clinique des Centres nerveux, par le professeur Grasset, 2e *édition*.
Diagnostic des Maladies de la Moelle, *siège des lésions*, 2e *édition*. par le professeur Grasset.
Diagnostic des Maladies de l'Encéphale, *siège des lésions*, par le professeur Grasset.
L'Appendicite, par le Dr Aug. Baoca, agrégé à la Faculté de Paris.
Les Rayons de Röntgen et le Diagnostic des Affections thoraciques non tuberculeuses, par le Dr A. Béclère, médecin de l'hôpital Saint-Antoine.
Les Rayons de Röntgen et le Diagnostic de la Tuberculose, par le Dr A. Béclère.
La Radiographie et la Radioscopie cliniques, par le Dr L.-R. Regnier.
La Mécanothérapie, par le Dr L.-R. Regnier.
Radiothérapie et Photothérapie, par le Dr L.-R. Regnier.
Cancer et Tuberculose, par le Dr Claude, médecin des hôpitaux.
La Cryoscopie des Urines, par les Drs Claude et Balthazard.
La Diphtérie, par les Drs H. Barbier, médecin des hôpitaux, et G. Ulmann.
La Grippe, par le Dr L. Galliard, médecin de l'hôpital Saint-Antoine.
Le Traitement de la Syphilis, par le Dr Emery.
Chirurgie des Voies biliaires, par le Dr Pauchet.
Le Traitement pratique de l'Épilepsie, par le Dr Gilles de la Tourette, agrégé à la Faculté de Paris, médecin de l'hôpital Saint-Antoine.
Formes et Traitement des Myélites syphilitiques, par le Dr Gilles de la Tourette.
Les Etats neurasthéniques, par le Dr Gilles de la Tourette, 2e *édition*.
Psychologie de l'Instinct sexuel, par le Dr Joanny Roux, médecin des hôpitaux de Saint-Etienne.
La Psychologie du Rêve, par Vaschide et Piéron.
Les Glycosuries non diabétiques, par le Dr Rocque, professeur agrégé à la Faculté de Lyon, médecin des hôpitaux.
Les Régénérations d'organes, par le Dr P. Carnot, docteur ès sciences.
Le Tétanos, par les Drs J. Courmont et M. Doyon, professeur et professeur agrégé à la Faculté de Lyon.
La Gastrostomie, par le Dr Braquehaye, agrégé à la Faculté de Bordeaux.
Le Diabète, par le Dr R. Lépine, professeur à la Faculté de Lyon.
Les Albuminuries curables, par le Dr J. Teissier, professeur à la Faculté de Lyon.
Thérapeutique oculaire, par le Dr F. Teraien, chef de clinique ophtalmologique à la Faculté de Paris.
La Fatigue oculaire, par le Dr Dor.
Les Auto-intoxications de la grossesse, par le Dr Bouffe de Saint-Blaise, accoucheur des hôpitaux de Paris.
Le Rhume des Foins, par le Dr Garel, médecin des hôpitaux de Lyon.
Le Rhumatisme articulaire aigu en bactériologie, par les Drs Triboulet, médecin des hôpitaux, et Coyon.
Le Pneumocoque, par Lippmann. Préface de M. Duflocq.
Les Enfants retardataires, par le Dr Apert, médecin des hôpitaux.
Les Oxydations de l'Organisme, par les Drs Enriquez et Sicard.
Les Maladies du Cuir chevelu, par le Dr Gastou.
Les dilatations de l'Estomac, par le Dr Soupault, médecin des hôpitaux.
La Démence précoce, par Deny et Roy.
Les Accidents du Travail, par le Dr Georges Brouardel.

Corbeil. — Imprimerie Éd. Crété.

STORE
VCI 480

9/2/03

LES ACTUALITÉS MÉDICALES

Chirurgie Intestinale d'Urgence

PAR

Albert MOUCHET,

Chef de clinique chirurgicale à la Faculté de médecine de Paris.

Avec 23 figures dans le texte.

PARIS

LIBRAIRIE J.-B. BAILLIÈRE ET FILS

19, rue Hautefeuille, près le boulevard Saint-Germain

1903

Tous droits réservés.

SCHOOL OF MEDICINE,
UNIVERSITY OF OREGON

605947

PRÉFACE

M. Lejars, en écrivant son beau *Traité de Chirurgie d'urgence*, n'a rien laissé à glaner après lui. Nous avons cru cependant pouvoir rendre service aux praticiens en condensant dans ce petit volume les notions essentielles de la chirurgie intestinale d'urgence. La place prépondérante que les opérations sur l'intestin ont toujours occupée dans la chirurgie d'urgence, le perfectionnement qu'elles ont subi dans ces dernières années par l'amélioration de la technique nous ont rendu la tâche agréable.

Je n'ai pas besoin de dire que j'ai largement mis à contribution l'enseignement de mes Maîtres, et si j'ai pu sur certains points acquérir une expérience personnelle, c'est à eux que je le dois; je suis heureux de leur exprimer ici toute ma reconnaissance.

ALBERT MOUCHET.

Digitized by the Internet Archive
in 2015

https://archive.org/details/b21519286

CHIRURGIE INTESTINALE D'URGENCE

I. — CONTUSIONS DE L'ABDOMEN

1. — INDICATIONS OPÉRATOIRES.

Bien que je doive me borner, dans le cadre étroit de cet opuscule, à traiter des ruptures de l'intestin survenues à la suite de contusions de l'abdomen, je n'en rappellerai pas moins très brièvement les indications thérapeutiques générales qui résultent de cet accident.

Ces indications ne se dessinent pas immédiatement ; le blessé est d'abord dans un état de *shock* qu'il faut combattre. Faites-le donc coucher la tête un peu basse ; réchauffez-le en enveloppant les membres d'ouate et en mettant des bouillottes aux pieds ; faites-lui des injections de caféine, des injections répétées de sérum artificiel. S'il n'y a que des lésions viscérales légères, le blessé se réchauffe vite, le facies se colore, le regard devient vif, le pouls est calme, plein, la respiration normale; l'abdomen ne se météorise pas, il y a émission de gaz, et les urines sont suffisantes. La question de l'intervention chirurgicale ne se pose pas.

Si, au contraire, la contusion abdominale s'est accompagnée de lésions viscérales graves, au bout de deux heures au plus, la température reste basse (36°,5 ou 36°, 35°,5) ; le pouls, relevé après l'injection de sérum, redevient mou, fuyant, marquant 130, 140 par seconde ; la respiration reste anxieuse, courte, fréquente ; les extrémités sont froides (doigts, nez, langue), les ongles

ont « du bleu dans leur palette », le facies est pâle, le regard inquiet, les traits tirés, le ventre est ballonné, douloureux un peu partout, se tendant sous la pression de la main exploratrice; on constate de la matité dans les fosses iliaques ou dans l'hypogastre, de la sonorité en avant du foie ; il n'y a pas d'émission de gaz, pas d'urine. L'indication est nette et pressante : il faut opérer sans tarder. On n'observera pas toujours, il est vrai, un pareil ensemble de phénomènes caractéristiques, mais, comme on en observera certainement plus d'un, il suffira de savoir les interpréter pour se décider à bon escient.

Parmi les *signes locaux,* nous devons attacher la plus grande importance au *météorisme* progressif de l'abdomen, et surtout à la *contracture de la paroi abdominale non limitée au point contus.* En l'absence de tout autre symptôme, M. Hartmann (1) considère cette contracture — à condition qu'elle soit généralisée à tout le ventre — comme étant une indication nette de laparotomie immédiate. Au contraire, en l'absence de contracture, quels que soient les commémoratifs, M. Hartmann s'abstient de toute intervention. Il semble bien admis à l'heure actuelle que, constatée dans ces conditions de généralisation, la contracture de la paroi abdominale indique l'existence d'une lésion intrapéritonéale, et l'on conçoit combien il est préférable de fonder sa thérapeutique sur des indices locaux nets, plutôt que d'attendre l'apparition de signes généraux qui peuvent survenir tardivement et rendent alors l'intervention inefficace.

On a donné comme un signe infaillible la *disparition de la matité hépatique* ; c'est exagéré. Ajoutée à d'autres, la sonorité préhépatique est un bon signe, mais elle peut exister sans rupture intestinale, quand le foie est très petit, quand le côlon distendu vient s'interposer entre sa face supérieure et le diaphragme, etc.

(1) *Soc. de chir.*, 6 mars 1901.

Le *pouls* mérite d'être analysé avec soin; quand il est en désaccord avec la température, c'est lui qu'il faut croire. Un pouls mauvais, fréquent, petit, fuyant, avec une température normale, doit nous faire intervenir sans retard; un pouls excellent, plein, avec une température basse, nous commande l'abstention.

Ajouterai-je enfin qu'on doit tenir grand compte du *facies*? que des yeux cernés, des traits tirés, un nez et une langue froids sont toujours l'indice d'un état péritonéal grave, lorsque la période de shock est passée?

Si les signes de gravité que je viens d'énumérer ne sont pas si accusés, il faut intervenir quand même; le fait même que le malade n'est pas bien remis de son état de shock constitue la meilleure indication de l'opération.

2. — TECHNIQUE OPÉRATOIRE.

Rappelons qu'il faut opérer le blessé dans une salle bien chauffée, qu'il faut lui éviter tout refroidissement. Ne pas négliger de lui faire une injection sous-cutanée de sérum au moment de l'opération, et la continuer au besoin pendant l'opération. Administrer l'anesthésique avec de grandes précautions, et mener l'opération le plus rapidement possible.

L'incision sera médiane, sous-ombilicale et longue, si l'on veut être à son aise. Dans les cas de lésion intestinale — les seuls que je veuille envisager ici, — vous trouverez à l'ouverture du péritoine soit du sang seul, soit du sang et des matières intestinales. Celles-ci peuvent manquer avec une rupture de l'intestin, lorsque la plaie intestinale est petite et lorsqu'on est intervenu de bonne heure après l'accident. D'ailleurs, on a observé parfois des *ruptures incomplètes de la paroi intestinale par écrasement ou par éclatement*; ce sont tantôt des ruptures sous-séreuses par écrasement, intéressant les tuniques muqueuse et musculaire et respectant la

séreuse, qui peut céder dans la suite ; tantôt des fissures par éclatement, intéressant la séreuse seule ou la tunique musculaire avec elle, détachant même parfois un lambeau séro-musculaire de la paroi.

S'il s'agit de rupture sous-séreuse, enfouissez la zone traumatisée par un surjet de Lembert (fig. 1 et 2). La fissure sera réparée par une suture au catgut des lèvres recouverte par une suture de Lembert (fig. 3). Lorsque ces lèvres sont trop déchiquetées, on peut les ébarber avec des ciseaux fins; on devra les enfouir avec soin.

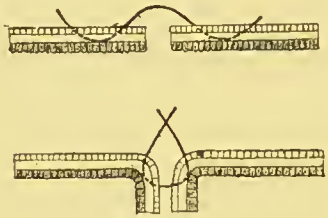

Fig. 1 et 2. — *Suture de Lembert.*

On devra s'efforcer de faire ces manœuvres opératoires le plus possible en dehors du ventre ; on attirera l'anse intestinale sur une compresse stérilisée, après avoir recouvert de compresses les anses voisines.

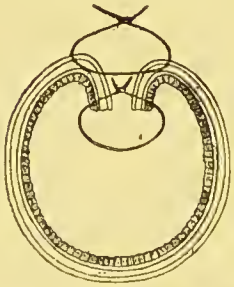

Fig. 3. — *Suture en deux plans : un plan unissant, total, et un plan de Lembert.*

Le plus souvent, la rupture intestinale est complète, et parfois, surtout à la suite de coup de pied de cheval, elle est multiple. Dans ce dernier cas, on voit souvent une perforation médiane, large, ovalaire, par éclatement, et deux perforations latérales, répondant aux extrémités du fer.

Quand vous avez épongé le sang et les matières intestinales écoulées dans l'abdomen, vous voyez quelquefois nettement l'anse intestinale qui est en cause ; attirez-la hors de la plaie, mais n'oubliez jamais de regarder si les anses voisines ne sont pas touchées à leur tour.

Au cas où la lésion intestinale n'apparaît pas immé-

diatement, procédez méthodiquement à sa recherche ; vous avez le choix entre deux moyens : l'*éviscération totale* et le *dévidement successif de l'intestin*. L'éviscération totale consiste à faire une longue incision de l'appendice xiphoïde au pubis, à sortir de l'abdomen toute la masse intestinale qu'on enveloppe dans des compresses stérilisées chaudes et sur laquelle on recherche facilement le point lésé. Mais la réintégration de cette masse intestinale est souvent difficile et, de plus, la manipulation à laquelle elle est soumise, le refroidissement qu'elle subit ne laissent pas que d'être de gros inconvénients accroissant encore l'état de choc auquel le blessé n'a pas complètement échappé.

Le *dévidement successif de l'intestin* est moins périlleux et suffit généralement, surtout si l'on intervient précocement, avant que le météorisme abdominal ne soit trop intense.

Allez à la recherche du cæcum : c'est le point de départ de votre exploration. Puis examinez successivement toutes les anses grêles, en remontant jusqu'au duodénum. Attirez-les légèrement hors de la plaie, en faisant rentrer dans l'abdomen une anse pendant que vous en sortez une autre, et protégez celles que vous avez fini d'explorer avec des compresses. L'anse blessée s'annonce par une coloration rougeâtre, ecchymotique. Attirez cette anse avec précaution, en l'enveloppant dans une compresse, et couchez-la sur un coussin de compresses. C'est hors de l'abdomen qu'il faut suturer la perforation intestinale.

Sutures intestinales. — En chirurgie intestinale, comme dans toute autre, le matériel le plus simple est le meilleur ; comme aiguilles, rien ne vaut l'aiguille droite de couturière (1), tenue à la main ; avec elle, la

(1) Les aiguilles à chas fendu sont particulièrement commodes.

suture est facile et rapide. Mais on peut prendre l'aiguille de Reverdin fine à sutures intestinales. Comme fil, la soie est préférable, parce qu'elle est souple et résistante ; on la choisira fine et on la fera stériliser à l'autoclave (sans dépasser la température de 130°).

1° **Perforation.** — *Si la perforation est petite*, après avoir ébarbé la muqueuse saillante plus ou moins mâchée, fermez-la par une suture *en bourse*, en faufilant à quelques millimètres des bords de la perforation dans la couche musculaire (fig. 4).

Fig. 4. — *Suture en bourse.*

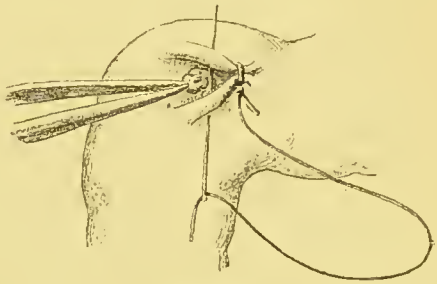

Fig. 5. — *Enfouissement d'une suture en bourse.*

Pour plus de sûreté, enfouissez la suture en bourse par quelques points séparés à la Lembert (fig. 5).

Fig. 6. — *Avivement en losange des bords de la perforation.*

Si la perforation dépasse le diamètre d'une pièce de 0 fr. 50, on avive les bords contus de façon à transformer la perforation en fente losangique, et l'on réunit les bords opposés du losange comme nous allons le dire plus loin (fig. 6).

S'il existe enfin des perforations multiples, transformant la paroi de l'anse en une véritable écumoire, la ré-

section du segment ainsi blessé devient indispensable (1).

2° *Section de l'intestin.* — Dans les contusions de l'abdomen, la section de l'intestin est rarement nette, les bords en sont le plus souvent mâchés : il faut les régulariser avec les ciseaux courbes, de façon à rendre la section aussi nette que dans les plaies par armes blanches.

Prenons le cas d'une *section partielle transversale* de l'intestin. Avec deux surjets, vous l'aurez réparée : un premier surjet perforant, surjet de *rapprochement* musculo-muqueux, traversant chaque lèvre dans toute son épaisseur. Ce surjet, en même temps qu'il unit les deux bords de la plaie, sert à faire l'hémostase. Ayez soin de tirer le fil de soie à chaque point, d'espacer régulièrement les anses, et d'arrêter le surjet tous les trois ou quatre points (fig. 7). Par-dessus ce premier surjet,

Fig. 7. — *Surjet arrêté tous les trois points.*

pour l'enfouir, faites un surjet d'*adossement*, qui consiste dans l'accolement large des surfaces séreuses voisines de la plaie; c'est un surjet de renforcement. Pour cela, faites avec l'aiguille un pli musculo-séreux à quelques millimètres en dehors de la plaie ; commencez ce pli au delà d'une des extrémités de la plaie et prolongez-le au delà de l'extrémité opposée. Arrêtez le fil de temps en temps, comme dans le premier surjet.

Si la section intéresse le bord mésentérique de l'intestin et le mésentère, suturez le mésentère en dernier lieu; commencez votre suture à l'extrémité mésentérique de la section intestinale, et c'est seulement après l'avoir

(1) Voy. plus loin, page 15.

achevée sur toute la longueur que vous suturerez les bords de la fente mésentérique.

Quand la section occupe le bord libre et dépasse la demi-circonférence de l'intestin, la réunion demande à être particulièrement soignée, mais vous la pratiquerez toujours de la même façon, en veillant à ce que la muqueuse ne fasse pas hernie entre les anses de cette suture.

Même technique pour les *sections longitudinales et obliques qui ne sont pas trop étendues*; lorsque la perte de substance est large, en revanche il faut user de l'artifice qui consiste à exciser en losange les bords de la section et à les rapprocher transversalement sur une ligne perpendiculaire à l'axe longitudinal de l'intestin. On évitera de la sorte la production fâcheuse d'un rétrécissement.

On pourra, suivant le conseil de M. Lejars, pour détruire toute chance de section ou de déhiscence à la partie moyenne de la ligne de réunion, faire le surjet perforant, unissant, en deux moitiés. Suturez d'abord de l'angle supérieur à la partie moyenne, en arrêtant le surjet tous les trois points; arrivé à la partie moyenne, arrêtez le fil et repérez-le avec une pince; suturez maintenant de l'angle inférieur à la partie moyenne, et nouez ce second fil avec le bout terminal du premier.

Par-dessus ce surjet d'union, faites un second surjet d'adossement.

Nous n'avons parlé jusqu'ici que des sections partielles; mais, dans certains cas, la *section* est *complète*; dans d'autres, c'est toute une anse intestinale dont la vitalité est compromise, soit parce qu'elle présente une grande perte de substance, soit parce qu'elle est criblée de petits trous, soit enfin parce qu'elle est sphacélée sur une grande étendue. La *résection intestinale* est l'opération de rigueur en pareil cas.

Entérorraphie circulaire (bout à bout, termino-termi-

nale). — Avant de sectionner les bouts intestinaux, faites la coprostase, non avec les doigts de votre aide qui ne doivent jamais être immobilisés pendant une opération d'urgence, mais avec des clamps courbes, ou, à leur défaut, avec des pinces de Kocher dont les mors engainés de drains de caoutchouc sont appliqués sur l'intestin sans trop serrer.

A la rigueur, on peut entourer chaque bout intestinal d'un drain de caoutchouc passé dans le mésentère, entre deux vaisseaux, et arrêté par une pince hémostatique sur le bord opposé de l'intestin. Avant d'appliquer les pinces, il ne faut pas oublier d'exprimer le contenu intestinal avec les doigts en amont et en aval.

Si le mésentère est déchiré en même temps que l'intestin, on calculera la longueur de l'intestin à réséquer d'après l'étendue de mésentère à sacrifier ; car il ne faut pas que le moindre segment intestinal soit privé de son méso vasculaire.

Vous sectionnez d'abord l'intestin à 4 ou 5 centimètres de l'application des clamps, non pas transversalement, mais obliquement, en réséquant davantage du côté convexe pour prévenir le rétrécissement ultérieur de l'intestin; on laisse de côté les ciseaux qui ont servi à cette section, parce qu'ils sont infectés (fig. 8).

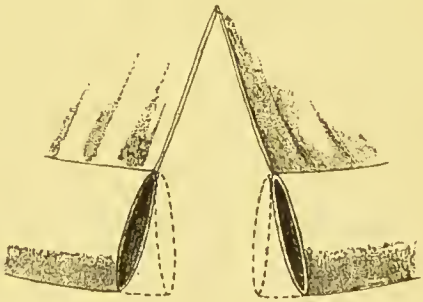

Fig. 8. — *Section oblique de l'intestin avant l'entérorraphie circulaire.*

La surface de section saigne et laisse couler des matières : on essuie celles-ci et l'on enveloppe chaque bout intestinal dans une compresse assez épaisse. Avec de nouveaux ciseaux, on taille dans le mésentère un triangle dont la base mesure exactement la longueur d'intestin à exciser et dont le

sommet ne s'étend pas jusqu'à la première arcade vasculaire, qu'il est bon de ménager si cela est possible. On lie au fur et à mesure les vaisseaux qui saignent.

Il s'agit maintenant de rapprocher les deux bouts intestinaux sectionnés. On peut obtenir leur union avec les boutons anastomotiques (celui de Murphy et ses dérivés), mais nous ne décrirons pas ici ce mode d'union, parce qu'il a fait son temps et qu'il ne vaut pas la suture. Nous décrirons seulement la suture, et d'abord l'*entérorraphie circulaire, bout à bout.*

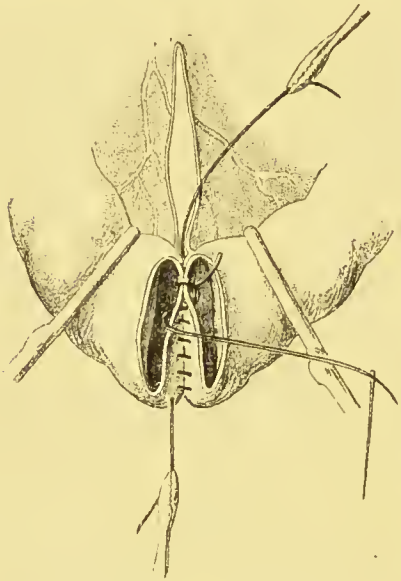

Fig 9. — *Entérorraphie circulaire.* Le surjet d'adossement postérieur est terminé ; en haut, le chef court du surjet est repéré par une pince ; en bas, une autre pince repère le chef long qui servira au surjet d'adossement antérieur. Sur cette figure, la suture d'union de la demi-circonférence postérieure des bouts intestinaux est en train.

M. Lejars conseille, pour réaliser un bon affrontement, d'amarrer les deux bouts intestinaux par des anses de fil passées dans leur tunique séro-musculaire au voisinage de la surface de section, juste au niveau du bord libre. On pourra passer des anses semblables, juste au bord mésentérique. Le mésentère est suturé seulement à la fin.

Nous retrouvons ici les deux sutures d'adossement et d'union. Vous devez les pratiquer successivement en arrière et en avant (fig. 9).

Commencez par le surjet d'*adossement* de la demi-

circonférence postérieure de l'intestin. Le point initial du surjet correspond au bord mésentérique ; quand il est noué, vous repérez le chef court avec une pince. Le chef long est passé successivement dans la tunique musculaire jusqu'au bord libre de l'intestin; on l'arrête là, on ne le coupe pas et on le repère avec une pince.

C'est le moment de pratiquer le *surjet d'union postérieur* : vous traversez avec l'aiguille toute l'épaisseur de la tranche intestinale par un surjet mené absolument comme le précédent ; arrivé au bord inférieur, au lieu d'arrêter le chef long, vous le passez maintenant dans l'épaisseur de la *demi-circonférence antérieure de l'intestin*, achevant ainsi d'un seul coup la suture de toute la circonférence de la tranche intestinale. Arrivé au bout supérieur de l'intestin, vous nouez l'extrémité du chef long avec le chef court qui était repéré par une pince.

L'intestin est dès lors fermé ; il ne reste plus qu'à faire le surjet d'*adossement antérieur*. Reprenez pour cela le chef long repéré d'avance qui vous a servi au surjet d'adossement postérieur, et terminez comme précédemment, en nouant sur le bout supérieur de l'intestin l'extrémité du chef long avec le chef court.

Les anses de fil qui ont servi à amarrer les deux bouts de l'intestin sont nouées deux à deux.

Finalement, vous suturez par un surjet les lèvres de la *fente mésentérique*, en veillant à un rapprochement exact, particulièrement au contact de l'intestin.

En résumé, les temps successifs de cette suture intestinale sont les suivants :

1° Surjet d'adossement postérieur ;
2° Surjet d'union postérieur, puis antérieur ;
3° Surjet d'adossement antérieur ;
4° Surjet de rapprochement mésentérique.

On cesse la coprostase en enlevant les clamps et, par

une pression légère, on s'assure de la perméabilité du segment intestinal réparé.

On étale, si l'on peut, le grand épiploon à la surface de la suture : c'est un moyen de protection.

Au cas où l'on craindrait de déterminer, après l'entérorraphie ainsi pratiquée, une trop grande réduction du calibre intestinal, on peut employer le procédé de *suture circulaire avec fente*, recommandé par M. Chaput (1).

Fig. 10. — *Entérorraphie circulaire avec fente* (Chaput).

Pour cela, on pratique sur chacun des bouts, soit le long du bord convexe de l'intestin, soit à égale distance entre ce bord et l'insertion mésentérique, une fente longitudinale de 2 à 3 centimètres (fig. 10). On arrondit les lambeaux par excision du sommet pointu, et la fente devient un losange. On suture transversalement les bords contigus du losange, après qu'on a effectué les surjets d'adossement et de rapprochement de la circonférence postérieure. C'est quelque chose de tout à fait comparable à la pyloroplastie de Heinecke-Mikulicz.

Pour peu que les deux bouts intestinaux soient rétractés ou que leur calibre soit très inégal, on aura recours à l'*anastomose latérale* ; ce procédé est plus long, mais il est aussi plus sûr.

Entéro-anastomose latérale. — Deux temps.

Premier temps. — ***Fermeture des bouts intestinaux*** par deux *surjets*, un *perforant total*, *unissant* et *hémostatique* ; et un *séro-musculaire*, *d'adossement*, qui permet d'invaginer le précédent dans la lumière intestinale, surjet d'enfouissement et de renforcement.

(1) *Congrès français de chirurgie*, 1891, p. 580.

Deuxième temps. — ***Accolement latéral des deux bouts intestinaux fermés et création d'une anastomose.*** — Vous avez eu soin au préalable de faire un surjet à part sur chaque lèvre du mésentère, sans chercher à coapter ces deux lèvres ; un des bouts intestinaux est amené avec son mésentère par-dessus le mésentère de l'autre bout et le long du bord mésentérique de ce bout, sur une étendue de 7 centimètres au moins (fig. 11).

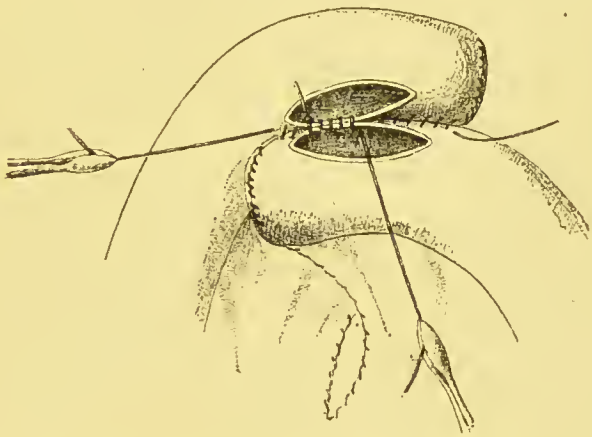

Fig. 11. — *Entéro-anastomose latérale.* — Les deux bouts intestinaux sont fermés ; la fente mésentérique suturée. Le surjet d'adossement postérieur est terminé ; le surjet d'union postérieur est en train.

On adosse les faces contiguës des deux bouts intestinaux, et l'on fait immédiatement des points d'amarrage séro-musculaires, en U, aux deux extrémités de la zone où va être faite la fente anastomotique.

Après un premier *surjet d'adossement* séro-musculaire sur une longueur de 5 à 6 centimètres, vous pratiquez au bistouri, à 3 millimètres environ en avant de cette zone d'adossement, une fente longitudinale ; vous prenez la muqueuse avec une pince, si elle se coupe mal, et vous

la sectionnez aux ciseaux. Les tranches saignent, mais la suture de rapprochement, d'abord sur la tranche postérieure, puis sur la tranche antérieure, va vite arrêter ce saignement. Faites ce surjet comme dans la suture circulaire de l'intestin, et terminez par le surjet d'adossement séro-musculaire antérieur en reprenant le long fil d'adossement postérieur qu'une pince vous tenait en réserve.

Dans les entéro-anastomoses, M. Tuffier recommande le petit artifice de technique suivant (1) : Une fois les fils séro-séreux postérieurs placés, on incise seulement, pour faire la bouche, les tuniques séreuses et musculeuses des deux conduits, de façon à mettre la muqueuse à nu sans l'ouvrir. On coud alors les deux lèvres cruentées des conduits, et l'on n'ouvre les deux conduits qu'à ce moment. On diminue ainsi de plus de la moitié le temps pendant lequel la cavité intestinale est ouverte.

Quand on a ouvert l'abdomen pour des contusions ou des plaies de l'intestin, il ne faut jamais négliger, quelque longue qu'ait été la réparation de ces lésions et quelque soigneusement extra-abdominale qu'ait été la suture intestinale, de nettoyer la cavité péritonéale. Si la plaie est petite, si elle occupe une anse tombée dans le petit bassin ou même dans une fosse iliaque, si l'on est autorisé à penser, par conséquent, que la souillure des régions voisines est restreinte, on peut se contenter d'un essuyage à sec avec des compresses stérilisées. Mais si la lésion occupe une anse intestinale haut située dans l'abdomen, s'il y a des perforations grandes ou multiples de l'intestin, si l'on a, en un mot, des raisons pour craindre la diffusion des matières septiques dans la cavité péritonéale, on doit faire un *grand lavage* de cette cavité avec du sérum stérilisé chaud.

(1) *Bull. de la Soc. de chir.*, 17 octobre 1900, p. 928.

Du moment qu'il y a une lésion intestinale, — si petite ou si vite réparée qu'elle soit, — il faut drainer ; pareille conduite est recommandable, d'ailleurs, lorsqu'il y a seulement un épanchement de sang abondant sans rupture intestinale. Le drainage se fera, non pas avec une mèche qui forme bouchon, mais avec un drain de caoutchouc, autour duquel on pourra placer des mèches qui seront étalées à la surface de la suture intestinale. Les mèches seront enlevées au plus tard deux jours après ; le drain pourra, suivant les cas, être laissé plus longtemps.

Nous avons supposé jusqu'ici que le chirurgien, appelé dans les premières heures de l'accident, avait saisi à temps l'indication opératoire et était intervenu au bon moment, c'est-à-dire précocement. Mais trop souvent le chirurgien voit le malade quand celui-ci est *en pleine péritonite*, après une période plus ou moins longue d'accalmie trompeuse. Si aléatoire que soit à ce moment l'opération, doit-on en refuser le bénéfice au blessé? Non. Il n'est jamais trop tard pour intervenir; en opérant vite, sous une narcose prudente, en faisant pratiquer avant et pendant l'opération des injections sous-cutanées, et au besoin intraveineuses, de sérum, on assistera de temps à autre à de véritables résurrections. Mais, par exemple, si l'intestin est complètement sectionné, ou s'il est criblé de perforations, ne vous attardez pas à faire une entérorraphie circulaire après résection du segment blessé ou à fermer toutes les perforations : votre malade mourrait avant la fin de l'opération; abouchez les zones intestinales à la paroi, adossez-les aux lèvres du péritoine pariétal, entourez-les de compresses isolantes et favorisez le mieux possible l'écoulement au dehors des matières septiques en ne réunissant que partiellement la paroi abdominale. Il sera temps plus tard, si le malade survit, de traiter cet anus contre nature.

Dans quelques cas rares, mais qu'il est bon de connaître, *l'indication de la laparotomie d'urgence se présente tardivement* : il s'agit, soit de collections hématiques sans lésion intestinale qui s'infectent secondairement et propagent l'infection au péritoine voisin (Lejars), soit d'infiltration stercorale rétro-péritonéale succédant à une perforation de la paroi postérieure du cæcum ou du côlon et se rompant tardivement dans la séreuse voisine, soit de péritonite secondaire, par chute d'escarres, soit enfin, mais plus exceptionnellement encore, de péritonite traumatique sans lésions viscérales, par filtration des germes septiques à travers les parois intestinales parésiées (Delore, Lejars, Heusch).

Il n'y a pas de préceptes spéciaux applicables à ces laparotomies tardives, si ce n'est cependant qu'on peut être amené à faire une incision latérale au lieu d'une médiane, qu'on doit ménager le plus possible les adhérences, qui rendent d'ailleurs l'opération fort laborieuse, et qu'on ne doit pas craindre de multiplier le drainage.

II. — PLAIES DE L'ABDOMEN

En présence d'une plaie de l'abdomen, le premier point à élucider est celui de la pénétration. Il est des cas, sans doute, où la *pénétration* saute aux yeux : on voit couler en abondance, hors de la plaie abdominale, du sang, des matières stercorales, de la bile ; on voit sortir un lambeau épiploïque, etc. Mais supposons le cas d'une plaie étroite, saignant à peine et ne donnant lieu à aucun accident : une pareille plaie est-elle pénétrante? Avant toute exploration, interrogez le blessé ou son entourage sur les circonstances de l'accident, sur l'arme, sur le calibre de la balle si c'en est une, sur la direction du coup, etc. Puis, quand vous devez pratiquer cette exploration, ne vous servez ni du stylet, ni

de la sonde cannelée, mais faites un débridement de la plaie dans les conditions d'asepsie les plus parfaites.

Agrandissez la plaie, allez jusqu'au péritoine pariétal pour voir s'il est ouvert, et, s'il l'est, disposez-vous à mener à bonne fin une intervention curative complète.

Dans la description de celle-ci, nous distinguerons, avec M. Lejars, les *plaies étroites* (par instruments piquants ou tranchants), les *plaies larges* (instruments tranchants, coups de cornes, etc.) avec issue des viscères, et les *plaies par armes à feu.*

Plaies étroites. — L'étroitesse de la plaie ne prouve nullement sa bénignité, et il faut débrider les plaies étroites comme les autres quand on voit le blessé peu de temps après l'accident.

Si l'on n'est appelé auprès de lui qu'au bout de un ou deux jours, il ne faut pas débrider la plaie, dès l'instant qu'il n'y a aucun accident et que l'examen minutieux de l'état de l'abdomen, du pouls, du faciès, donne une pleine sécurité au chirurgien.

En cas de doute, il faut ouvrir la plaie.

C'est sur cette plaie que vous devez d'abord intervenir par la laparotomie. Si le débridement local, que vous ferez parallèle au grand droit, montre d'importantes lésions viscérales et, en particulier, des lésions intestinales, il faut recourir à la laparotomie médiane, seule capable de permettre un examen approfondi des viscères abdominaux et de réparer toutes les lésions.

Cette réparation se fera hors du ventre, extrapéritonéalement, comme nous l'avons indiqué à propos des contusions de l'abdomen (1) : elle nécessitera presque toujours le dévidement méthodique de l'intestin, parfois l'éviscération, s'il y a une hémorragie grave qu'il faut enrayer au plus vite.

(1) Nous renvoyons, pour la technique opératoire, au chapitre précédent, page 11.

Si la laparotomie est faite tardivement, il faut, autant que possible, ménager les adhérences qui enkystent le foyer.

Plaies larges. — Dans les plaies larges, il y a une hernie plus ou moins considérable des viscères, en particulier de l'intestin.

L'accident est tout récent. — *Si le blessé est observé aussitôt après l'accident*, il faut pratiquer une abondante irrigation d'eau bouillie chaude sur tous les organes herniés; essuyer, sans causer de dégâts, les parties septiques qui peuvent les recouvrir, suturer les plaies de l'intestin ou de l'épiploon qui existent parfois; alors seulement vous tenterez de réintégrer dans l'abdomen la masse herniée.

Pour effectuer la réduction, il faut d'abord *débrider la plaie*, puis attirer fortement en avant les bords soigneusement repérés avec des pinces. Confiez cette dernière besogne à l'aide et pressez méthodiquement sur l'intestin.

Si le paquet intestinal est volumineux, vous n'arriverez pas à le réduire ainsi par simple taxis; employez le *procédé dit « de la serviette »*. Prenez une grande compresse aseptique que vous étalez sur la hernie, et dont vous glissez les bords sous les lèvres de la plaie jusque dans l'abdomen. Pendant que l'aide tire fortement en avant et en dehors les lèvres de la plaie, vous pressez sur la masse herniée recouverte de la serviette avec les deux mains, et vous la réduisez rapidement.

Il est prudent de drainer, mais on pourra retirer le drain de bonne heure.

La réunion de la paroi abdominale doit être faite avec grand soin, soit en plusieurs plans superposés : un péritonéal, un musculaire, un aponévrotique; soit en un seul plan, avec des fils de bronze d'aluminium ou des crins de Florence doubles, mais, dans ce dernier cas, à condition de passer très correctement les fils dans les

aponévroses antérieure et postérieure du grand droit, qui ont souvent une fâcheuse tendance à s'écarter en dehors.

L'accident remonte à peu de temps. — Si l'accident remonte à quelques heures, les mêmes préceptes sont encore applicables, et la réduction s'effectuera dans des conditions aussi favorables.

L'accident est assez ancien. — L'intestin hernié est noirâtre, sphacélé par places, recouvert en d'autres endroits de fausses membranes puriformes. Il est trop tard pour intervenir activement; il serait dangereux de réduire l'éviscération. Laissez les choses en l'état : bornez-vous seulement à débrider la plaie, à laver soigneusement l'intestin hernié et à le recouvrir d'un pansement aseptique.

Plaies par armes à feu. — Les plaies par armes à feu ont été pendant longtemps exclues de la chirurgie d'urgence, et, tout en reconnaissant la fréquence des perforations intestinales dans cette variété de plaies [106 fois sur 123 plaies (Reclus et Noguès); 28 fois sur 30 (Mac Cormac)], les chirurgiens s'en remettaient à la bonne nature du soin de les réparer : le « bouchon muqueux » et le « resserrement des fibres musculaires » n'étaient-ils pas là pour empêcher l'effusion des matières septiques dans la cavité péritonéale?

Cas bénins. — Il y a sans doute des cas de plaies par armes à feu qui s'annoncent *très bénignes* et pour lesquelles on ne songera pas à faire de laparotomie. Ces plaies sont causées par de petites balles de pistolet ou de carabine, par des grains de plomb reçus à longue distance. Les perforations, s'il s'en produit, s'oblitèrent d'elles-mêmes; il n'y a pas besoin d'opération, il faut se contenter de surveiller le malade.

Cas graves. — Je suppose toujours que vous êtes appelé auprès du blessé dans les premières heures qui suivent l'accident. Vous pouvez le trouver dans un état local et général tel que vous n'ayez pas la moindre

hésitation à affirmer la gravité des lésions : sans parler de l'issue des matières stercorales par la plaie, il y a de la défense de la paroi, de la matité dans les fosses iliaques, de la sonorité préhépatique, etc. ; le ventre est ballonné, le pouls petit, le facies grippé.

En dehors même de ces signes, le seul fait de la multiplicité des balles reçues dans l'abdomen doit vous pousser à l'intervention immédiate.

C'est la *laparotomie médiane* qu'il faut faire en pareil cas. Pratiquez-la à la hauteur de la plaie et, le ventre ouvert, commencez par explorer la zone intestinale voisine ; mais vous serez en général obligé, pour pouvoir suturer les perforations qui sont multiples, de recourir à l'*éviscération totale d'emblée* après grande incision médiane étendue de l'appendice xiphoïde au pubis.

Tâche laborieuse, pénible, trop souvent ingrate!

Cas douteux. — On peut se trouver, dans la pratique, en présence de cas qui manquent de netteté : il n'y a aucun symptôme alarmant pour le moment. Mais si l'on attend, saisira-t-on à temps l'indication opératoire, et ne risque-t-on pas d'intervenir trop tard?

Nous croyons, avec M. Lejars, que la conduite la plus sage est la suivante : faire une exploration aseptique de la plaie, à condition de la faire suivre immédiatement d'une laparotomie médiane, si l'on a constaté la pénétration.

Si le péritoine n'est pas traversé, suturez soigneusement la plaie après excision de ses bords contus.

Enfin, vous pouvez être *appelé tardivement* auprès du blessé, le deuxième ou le troisième jour, et vous êtes en présence des deux éventualités suivantes :

1° *L'état local et général du malade est excellent ;* ne faites rien — au moins de chirurgical ; — une surveillance attentive, un traitement médical (immobilisation, opium, diète et glace sur le ventre) constitueront tout le traitement.

2° *La péritonite est évidente;* à moins que le malade soit mourant, vous devez l'opérer, mais alors vous ne vous attarderez pas à suturer toutes les perforations, vous auriez du reste le plus grand mal à y parvenir au milieu des anses distendues. Contentez-vous d'un grand lavage péritonéal au sérum et d'un drainage.

III. — OCCLUSION INTESTINALE

1. — DIAGNOSTIC ET INDICATIONS OPÉRATOIRES.

S'il est une affection qui doive bénéficier de la chirurgie d'urgence, c'est bien l'occlusion intestinale, « iléus », soit qu'elle débute brusquement chez un individu en pleine santé, soit qu'elle éclate subitement pendant l'évolution d'une lésion chronique (généralement néoplasique) jusque-là latente. Malheureusement, la thérapeutique chirurgicale est restée longtemps hésitante et timorée à l'égard de l'iléus, non seulement parce que, avant l'antisepsie, « la crainte du péritoine était le commencement de la sagesse », mais encore parce que l'incertitude du diagnostic masquait l'indication opératoire. A l'heure actuelle, où l'interprétation des signes cliniques a gagné certainement en précision, l'incertitude du diagnostic subsiste encore trop souvent ; mais l'indication opératoire ne s'en impose pas moins, et c'est précisément, comme nous le verrons, dans les cas douteux que la laparotomie exploratrice, si redoutée autrefois, a le plus sa raison d'être, lorsque l'état général du malade le permet, bien entendu.

Sans vouloir reprendre ici le tableau clinique de l'occlusion intestinale, nous en rappellerons seulement les traits principaux, parce que leur appréciation est utile à qui veut poser un diagnostic précis.

Il n'y a qu'un signe pathognomonique de l'occlusion intestinale vraie : l'*arrêt complet des matières et des gaz*, et encore, si l'on voit le malade au début, on peut ne pas constater l'arrêt absolu des matières : le bout inférieur se vide ; d'autre part, une certaine forme d'occlusion, l'invagination, peut s'accompagner de selles sanglantes. L'arrêt complet des gaz est un signe infaillible : si le malade a rendu un gaz, c'est qu'il n'a pas d'occlusion intestinale.

En général, le malade atteint d'occlusion intestinale aiguë *vomit tout ce qu'il prend* : voilà un autre symptôme capital. Au bout d'un certain temps, le vomissement devient *fécaloïde*, et dès lors le doute, s'il existait encore, n'est plus permis. Mais il ne faut jamais, en pratique, attendre ce signe : d'abord parce qu'on peut s'y tromper et prendre pour fécaloïdes des vomissements bilieux très foncés, du vomito negro (comme celui qu'on a observé après certaines péritonites, après l'appendicite) ; ensuite parce que, si l'obstacle au cours des matières siège très haut, près de l'estomac, les vomissements fécaloïdes manquent jusqu'à la fin. Enfin, — et cette dernière raison est à elle seule péremptoire, — le vomissement fécaloïde est un signe tardif ; quand il survient, il est l'indice d'une intoxication grave, d'une stercorémie profonde ; l'opération ne se présente plus dans des conditions aussi favorables. Le *hoquet* est un bon signe, mais tardif aussi.

Moins importants sont les renseignements tirés de l'examen de l'abdomen : *signe de von Wahl* (météorisme énorme limité à l'anse tordue dans un volvulus), excellent signe quand il existe, mais fugitif, constatable seulement au début ; *ballonnement rapidement progressif de l'abdomen.*

De bonne heure, le *facies* et le *pouls* trahissent l'intoxication qui résulte de l'iléus : le facies est grippé, le pouls fréquent, inégal, dépressible, ondulant. Mais, le

plus souvent, les symptômes généraux n'acquièrent de réelle valeur qu'au bout d'un certain temps ; encore leur présence indique-t-elle simplement un état grave, sans permettre de préciser la cause réelle de l'occlusion.

En présence des symptômes que nous venons de rappeler, la première chose à faire pour le chirurgien est d'examiner avec soin les *régions herniaires* ; il doit même songer aux *hernies rares* qui peuvent ne se révéler au malade que par leur étranglement, hernies ischiatique, obturatrice, etc. Il doit enfin se méfier des petites *hernies crurales marronnées* ; elles ressemblent parfois tellement à une adénite qu'elles risquent d'être négligées.

Une seconde exploration, non moins indispensable, doit suivre immédiatement la précédente : c'est le *toucher rectal*, qui sera pratiqué avec des doigtiers de caoutchouc, pour éviter tout contact septique avant l'opération. Ce toucher permettra de sentir un « boudin » d'invagination intestinale bas située ; en révélant parfois un néoplasme du rectum, il donnera l'explication de certaines occlusions aiguës chez les sujets âgés. Chez la femme, le toucher vaginal complétera utilement le toucher rectal.

Il va sans dire que l'examen de l'abdomen n'est pas négligeable ; trop souvent les renseignements qu'il fournit sont négatifs ; mais, dans d'autres circonstances, les signes que vous obtiendrez ainsi prennent une réelle valeur, surtout quand ils s'ajoutent à certains symptômes : la sensation d'une tumeur dans un des flancs, surtout le droit, jointe au commémoratif de diarrhée sanglante, vous oriente vers l'occlusion par invagination ; le ballonnement médian avec aplatissement des flancs, uni à la précocité des vomissements et à l'intensité des phénomènes nerveux, indique de préférence une occlusion portant sur l'intestin grêle ; un ventre étalé avec « cadre côlique » ou « dilatation cæ-

cale » fait penser à un obstacle siégeant sur le gros intestin. Une tumeur rénitente, en boudin ou en fer à cheval, tendue, mobile, douloureuse, très sonore à la percussion (signe de von Wahl), indique un volvulus, etc. Vous devrez donc rechercher tous ces signes par la palpation et la percussion abdominales, mais ne comptez pas trop sur eux : en pratique, ils manquent souvent, ou ils disparaissent de bonne heure.

Malgré tout, quelque soin que vous apportiez à l'examen clinique du malade, l'existence même d'une occlusion intestinale, en dehors de toute notion étiologique, reste parfois discutable ; et il vous arrivera d'hésiter entre *péritonite par perforation*, *appendicite* et *occlusion intestinale*. Si vous êtes appelé tardivement à voir le malade, si vous ne pouvez recueillir de lui aucun commémoratif, vous n'arriverez pas aisément à distinguer entre ces affections ; sans compter que l'occlusion intestinale peut constituer le symptôme prédominant d'une appendicite au début ou au cours de son évolution (1). Il est vrai que l'indication opératoire est urgente dans tous les cas. Cependant, il n'est pas inutile que vous soyez fixés sur le diagnostic de l'occlusion intestinale.

Cette occlusion est-elle une occlusion aiguë, franche, ou une *occlusion chronique*, *soit à début brusque*, *soit à poussée aiguë*? La question vaut la peine d'être élucidée en vue du traitement. Il est certaines occlusions chroniques, désignées plutôt par certains sous le nom d' « obstruction », qui peuvent revêtir l'appareil symptomatique de l'iléus, quelles que soient leurs causes : compressions extérieures (tumeurs pelviennes surtout), tumeurs intestinales (tuberculome, cancer), obstruction stercorale simple. Dans tous ces cas, vous recueillerez

(1) Consulter sur ce sujet les excellents mémoires de G. Marion, *Gaz. des hôp.*, 24 novembre 1900, et de A. Broca, *Gaz. hebd. de méd. et de chir.*, 12 mai 1901.

généralement des indices précieux : accidents antérieurs plus ou moins frustes, arrêt des matières et des gaz moins complet que dans l'occlusion mécanique, atténuation des divers symptômes, sans parler des signes physiques obtenus par le palper abdominal ou le toucher rectal. Il peut se faire, malgré toutes les précautions prises, que vous méconnaissiez l'obstruction et que vous interveniez, comme pour un iléus vrai, par une laparotomie médiane. La chose n'a pas d'importance, dès l'instant que cette opération n'a pas été pratiquée chez un sujet trop âgé, trop cachectique ou trop intoxiqué par la stercorémie.

Je ne ferai que signaler rapidement ici les principales *causes* d'occlusion intestinale vraie :

L'*invagination aiguë* ;

L'*étranglement interne* par *brides*, *diverticules*, *hernies intra-abdominales* ;

Le *volvulus* (S iliaque le plus souvent) et la *torsion de l'intestin autour du pédicule mésentérique* [intestin grêle seul : Pierre Delbet ; intestin grêle avec cæcum et côlon ascendant : Frœlich (de Nancy)].

Tels sont les types les plus fréquents d'iléus. A signaler encore l'*occlusion par calculs biliaires*.

Ces diverses causes d'occlusion intestinale aiguë nous échappent trop souvent jusqu'au moment de l'opération : vous pouvez cependant avoir quelques présomptions, rien qu'en tenant compte de l'âge et des commémoratifs. Avez-vous affaire à un enfant? c'est plutôt une invagination ; à un vieillard? c'est plutôt une occlusion aiguë dans le cours d'un cancer intestinal plus ou moins latent, ou — surtout chez la femme — c'est une occlusion par calcul biliaire. Le sujet, généralement adulte, a-t-il été atteint d'une appendicite récente ou ancienne, opérée ou non? c'est une occlusion par brides, par adhérences plus ou moins étendues, par coudures. S'agit-il d'une femme ayant

souffert d'une pelvi-péritonite, ou ayant été opérée d'annexite, d'hystérectomie vaginale, etc. ? Méfiez-vous d'une occlusion intestinale post-opératoire. Il va sans dire que toutes ces présomptions, déjà très importantes, tirées de l'âge ou du passé morbide du sujet, seront souvent confirmées par un examen clinique approfondi, et je n'ai pas à insister ici sur les signes que vous devez rechercher et que j'ai brièvement rappelés plus haut. Mais je ne puis m'empêcher de répéter qu'en pratique il ne faut guère compter sur le diagnostic de la nature de l'occlusion.

2. — TRAITEMENT DE L'OCCLUSION INTESTINALE AIGUË.

1° **Médical.** — Dès que l'occlusion intestinale est reconnue, la *décision thérapeutique* doit suivre, immédiate, *précise*. Il y aurait quelque exagération à dire, même en l'an 1903, que le traitement doit toujours être exclusivement chirurgical ; la vérité est que, si le malade est observé au début de son occlusion intestinale, si son état général est encore satisfaisant, les *moyens dits « médicaux »* peuvent être mis en œuvre, mais *avec prudence et sans insister*.

Pas de purgatifs, ce serait criminel; pas davantage d'insufflation rectale. De la glace sur le ventre, en application large; des piqûres de morphine, si le hoquet est intense et les douleurs intolérables : voilà pour les petits moyens du traitement médical, en attendant l'opération. Les grands moyens sont représentés par l'*entéroclyse* et le *lavement électrique*.

L'*entéroclyse* consiste en abondantes irrigations d'eau bouillie tiède par le rectum à l'aide d'une grosse sonde de caoutchouc introduite à une grande profondeur. L'injection sera poussée lentement, progressivement, à pression faible; elle doit être le plus abondante possible. Le triomphe de cette méthode de traitement est assuré

dans les obstructions stercorales, dans les « iléus » dits « paralytiques » (1), bien étudiés par M. Lejars et causés tantôt par une paralysie, tantôt par une contracture segmentaire de l'intestin. Peut-on espérer les mêmes résultats favorables dans la première phase d'une invagination ou d'un volvulus? Ce n'est guère probable.

Quant au *lavement électrique* (méthode de Boudet), il ne paraît avoir réussi, comme l'entéroclyse, que dans les cas d'obstruction stercorale ou d'iléus paralytique, et, outre qu'il exige une instrumentation spéciale, je n'oserais pas dire de lui le même bien que de l'entéroclyse; celle-ci, maniée avec précaution dans l'iléus vrai, soulage toujours et n'offre jamais de dangers. Je sais trop, par expérience personnelle, les douleurs atroces que cause le lavement électrique dans une occlusion intestinale franche, aiguë, pour en recommander l'emploi ailleurs que dans les cas avérés d'obstruction chronique par paralysie intestinale.

Je n'insiste pas sur le *lavage de l'estomac*, recommandé par Kussmaul; il est bon de le pratiquer lorsqu'on opère un malade à une période avancée de son occlusion intestinale, parce qu'on prévient ainsi l'inondation des voies respiratoires par les vomissements pendant l'opération. Mais c'est le seul avantage du lavage de l'estomac; il est souvent mal toléré, et, pour peu que le malade soit déprimé, il doit être proscrit.

En résumé, il ne faut voir dans le traitement médical qu'une méthode palliative, bonne à essayer seulement si l'on voit le malade au début, et si l'on soupçonne un iléus paralytique. Il serait aussi téméraire de compter sur son efficacité dans l'étranglement interne que de croire à la valeur du taxis dans l'étranglement herniaire. *Le traitement chirurgical est le vrai traitement de l'occlusion franche, aiguë.*

(1) Voy. la thèse récente de Célos, Paris, 1902.

2° **Chirurgical. — Laparotomie et entérostomie.** — Il est évident que plus on intervient de bonne heure par ce traitement et plus les résultats sont satisfaisants ; mais il faut savoir qu'*il n'est jamais trop tard pour intervenir*. Seulement l'opération tardive ne doit pas être la même que l'opération précoce ; le choix du traitement est subordonné à la date de l'occlusion. C'est pourquoi on ne saurait trop blâmer cette habitude que les auteurs ont gardée longtemps d'opposer l'*entérostomie de Nélaton* à la *laparotomie*. A l'heure actuelle, la *laparotomie*, qui seule permet de lever l'obstacle, est évidemment la *méthode de choix* ; l'*entérostomie* de Nélaton est une *méthode de nécessité*. Les deux opérations ont des indications différentes.

Si vous êtes appelé de bonne heure, si, en tout cas, le malade n'est pas profondément intoxiqué, ayez recours à la laparotomie, à condition que vous soyez bien aidé, pourvu de l'instrumentation nécessaire, et que vous vous sentiez capable de mener à bien une opération toujours longue et laborieuse, surtout quand le ballonnement de l'abdomen est très marqué.

Si vous voyez le malade tardivement, au huitième ou neuvième jour de son occlusion par exemple, si vous trouvez son état général profondément altéré, n'ayez pas recours à la laparotomie ; avec sa durée forcément longue, avec l'anesthésie générale qu'elle nécessite, vous « achèverez » le malade. Pratiquez rapidement, sous l'anesthésie locale à la cocaïne, l'entérostomie de Nélaton, qui est simple et facile. Ce n'est pas évidemment une situation très enviable que celle qui consiste à porter un anus artificiel, mais cet anus n'est pas éternel, il peut être oblitéré plus tard. Et d'ailleurs, quand vous l'avez fait, vous deviez courir au plus pressé, vous avez sauvé un mourant, c'est l'essentiel.

La gravité de l'état général constitue la grosse contre-indication à la laparotomie. En dehors de cette circon-

stance, c'est précisément dans les cas d'iléus où le diagnostic est incertain que la laparotomie est le plus indiquée ; dans le doute, pratiquez-la.

1° LAPAROTOMIE.

La laparotomie doit être *médiane* ; sous-ombilicale d'abord, elle sera agrandie au-dessus de l'ombilic plus tard, si cela est nécessaire. Ouvrez le péritoine avec précaution, parce que les anses intestinales peuvent lui adhérer et courent ainsi le risque d'être blessées. Le premier temps de l'opération consiste à *rechercher l'obstacle*, le second temps à *le lever*.

1° ***Rechercher l'obstacle.*** — Une fois le ventre ouvert, à moins que l'obstacle ne saute aux yeux, en quelque sorte, avec les anses distendues qui s'échappent, refoulez ces anses en les recouvrant d'une large compresse aseptique, et *portez immédiatement la main dans la fosse iliaque droite*, pendant que l'aide écarte avec soin le paquet de l'intestin grêle. Dans certains cas, les anses intestinales sont si distendues qu'on est dans la nécessité de faire une petite incision (entérostomie de décharge) sur le bord libre de l'une d'elles pour pouvoir explorer l'abdomen. On suture immédiatement l'incision.

Trèves l'avait déjà dit il y a longtemps : *cherchez le cæcum.*

S'il est plein, c'est que l'obstacle siège au delà sur le gros intestin ; suivez les côlons, l'S iliaque, vous trouverez bientôt l'obstacle.

Si le cæcum est aplati, vide, c'est que l'occlusion siège sur l'intestin grêle. Alors, à partir du cæcum, dévidez méthodiquement l'intestin grêle, en faisant rentrer au fur et à mesure dans l'abdomen les anses explorées.

Si le dévidement méthodique est trop difficile, on peut pratiquer, suivant le conseil de J. Bœckel, une *éviscé-*

ration partielle : on attire au dehors les anses les plus distendues, on les enveloppe dans des compresses chaudes et on les écarte pour faire de la place.

Dans certains types d'occlusion, comme la torsion en masse de l'intestin grêle autour du mésentère, vous devrez vous résigner à employer l'*éviscération totale* : vous prolongerez l'incision abdominale en haut jusqu'à l'appendice xiphoïde et vous recevrez sur des compresses toute la masse intestinale. Celle-ci ne sera pas toujours facile à réintégrer dans l'abdomen ; cependant, on y arrivera en la recouvrant d'une très large compresse dont on aura glissé les côtés sous les lèvres de l'incision abdominale, et en exerçant sur le tout une pression avec les deux mains, pendant que l'aide soulève fortement les deux bords de la paroi abdominale avec ses doigts recourbés. D'une façon générale, quand ce ne serait qu'à cause des manipulations répétées auxquelles l'intestin se trouve ainsi exposé, on ne doit recourir à l'éviscération totale qu'en dernier lieu, lorsqu'on ne peut pas faire autrement.

2° ***Lever l'obstacle***. — La conduite sera différente suivant la nature de l'obstacle.

Brides. — S'il s'agit de *brides*, l'intestin peut être étranglé par plusieurs mécanismes, quelquefois combinés : striction, coudure, torsion (Lejars).

Il faut couper les brides sur le doigt ou sur la sonde cannelée ; si elles sont adhérentes à l'intestin, les disséquer avec précaution, et, pour peu qu'elles soient épaisses, les exciser en totalité.

En même temps qu'elle est serrée par une bride, une anse intestinale peut avoir ses deux bouts accolés en canon de fusil par des adhérences : celles-ci doivent être détachées avec précaution.

Dans des cas encore plus complexes, il existe une large zone d'adhérences des anses intestinales entre elles et au niveau d'une surface plus ou moins étendue de la

fosse iliaque ou du petit bassin, d'où la production de coudures multiples : c'est de ce mécanisme que relèvent un grand nombre d'*occlusions post-opératoires* (ablation de tumeurs pelviennes, d'appendicite, hystérectomie vaginale, etc.). Les larges surfaces cruentées des pédicules ou les zones adhérentes dépouillées de péritoine au cours des extirpations de tumeurs se prêtent admirablement à ce genre d'occlusions. D'où la nécessité, universellement reconnue actuellement, de péritoniser à outrance après les opérations abdomino-pelviennes (1). Ajoutons que l'élément mécanique n'est pas toujours seul en jeu dans la production de ces occlusions post-opératoires; la *paralysie intestinale* a bien aussi son importance.

Outre les brides péritonéales, je ne ferai que mentionner les *brides épiploïques*, le *diverticule* de Meckel (nœuds diverticulaires de Parise), l'*appendice* cæcal ; dans ces deux derniers cas, vous devrez avoir soin d'exciser le cordon constricteur entre deux ligatures, en traitant les moignons comme dans l'opération de l'appendicite.

Lorsqu'il s'agit de *hernies rétro-péritonéales*, dans les fossettes duodénales, cæcales, intersigmoïde, dans l'hiatus de Winslow, on peut extraire l'anse intestinale étranglée, le plus souvent sans débridement, parce que l'étranglement est peu serré. S'il en est autrement, on débridera sur le point le moins vasculaire. Même conduite si l'on est en présence de faits analogues à ceux de Morestin et de Mauclaire : étranglement de l'intestin grêle dans un orifice du mésentère.

Volvulus et torsions diverses. — Le *volvulus* réclame toujours une grande incision de la paroi abdominale, souvent l'éviscération. Parfois une entérostomie de décharge rendra de grands services ; elle facilitera singulièrement l'exploration et le traitement.

(1) Voy. Quénu et Judet. — De la péritonisation dans les laparotomies (*Rev. de chir.*, t. I, 1901, p. 153).

Si l'anse est gangrenée ou entourée d'adhérences extrêmement serrées, il faut tenter la résection, sans se dissimuler le péril auquel elle expose le malade.

En dehors de cette circonstance spéciale, la méthode de choix est la *détorsion* en masse pratiquée avec les deux mains appliquées latéralement, l'une à droite, l'autre à gauche. On voit l'anse s'affaisser, mais, avant d'achever la détorsion, on peut, suivant la recommandation de Braun, introduire très haut dans le rectum une grosse sonde ; cette pratique facilite beaucoup l'évacuation de l'anse intestinale.

On complétera l'opération par une *entéropexie*. Comme le volvulus atteint généralement l'S iliaque, la « pexie » sera une *colopexie* (fixation du bord libre de l'S iliaque) ou, mieux, une « mésocolopexie » (fixation du mésocôlon iliaque près de son attache intestinale au péritoine pariétal (Lejars).

La *torsion de l'intestin grêle autour du pédicule mésentérique* (Pierre Delbet) nécessite toujours une éviscération totale, parce que la torsion porte sur tout l'intestin grêle (moins le duodénum, anse fixe); elle portait même sur le cæcum et le côlon ascendant dans un cas de Frœlich (1).

Invagination (fig. 12). — L'*invagination* intestinale est fréquente chez l'enfant; elle revêt plutôt la forme aiguë chez lui, elle est surtout iléo-côlique. On peut voir, principalement chez l'adulte, l'invagination compliquer une tumeur intestinale, un adénome le plus souvent, rarement un lipome, comme cela s'est présenté dans un cas récemment opéré par mon père, le Dr Mouchet (de Sens).

Fig. 12. — *Invagination intestinale.*

(1) *Soc. de chir.*, 15 mai 1901.

On attirera hors du ventre la tumeur formée par l'invagination, et si celle-ci n'est pas trop ancienne, par conséquent compliquée d'adhérences, on pratiquera avec succès la *désinvagination* : c'est évidemment le traitement de choix — comme la détorsion dans le volvulus — toutes les fois qu'il est possible. Gardez-vous de tirer en sens contraire sur les deux bouts, l'invaginant et l'invaginé, sous peine d'amener des déchirures de l'intestin. Faites une traction très douce avec une main sur le bout invaginé, pendant que l'autre main pratique au travers du cylindre invaginant sur la portion étranglée une *expression* progressive, soutenue, de bas en haut (Hutchinson).

Lorsque vous ne réussissez pas par ce moyen à faire franchir le collet à la portion intestinale invaginée, c'est que les adhérences entre les deux cylindres intestinaux sont trop organisées ou le boudin trop œdématié, ou encore qu'une tumeur intestinale complique l'invagination intestinale.

Dès lors, vous devrez recourir à un des traitements suivants :

— L'*anus contre nature*, pis-aller à employer seulement dans le cas où l'état général est si grave qu'il est nécessaire de réduire au minimum le shock opératoire ;

— La *résection totale en masse du segment invaginé*, opération sérieuse à réserver aux seuls cas où la vitalité du cylindre engainant est fort compromise ;

— La *résection du boudin invaginé seul à travers une ouverture de la gaine* (Jessett-Barker, Rydygier) et de la tumeur intestinale, s'il en existe une, procédé plus sûr, qui doit être préféré toutes les fois qu'il est applicable. Pour cela, suturez d'abord, par un surjet séro-séreux, le cylindre invaginé au collet (fig. 13), puis faites une incision longitudinale sur le cylindre engainant au niveau de son bord libre ; sectionnez le boudin près de sa base ; unissez par quelques points les parois

accolées du cylindre invaginé qui reste, puis refermez la fente longitudinale de l'intestin comme toute plaie intestinale (fig. 13).

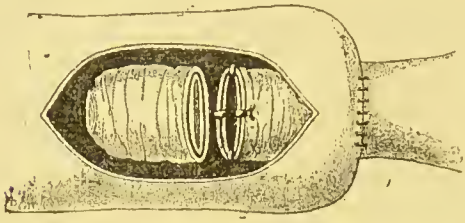

Fig. 13. — *Résection du boudin invaginé.* Le collet du boudin invaginé a été suturé au cylindre invaginant; par une large ouverture de ce dernier, on peut voir la suture des parois accolées du cylindre invaginé qui reste après résection.

Réséquez la tumeur intestinale, s'il en existe une : ce sera quelquefois un lipome, exceptionnellement un cancer, le plus souvent un adénome, un polype.

Dans l'observation inédite à laquelle j'ai déjà fait allusion, la désinvagination fut aisée, et mon père dut ouvrir l'intestin pour en extirper le lipome.

Occlusion par calcul biliaire. — C'est surtout chez les femmes âgées, sans passé spécial parfois, qu'on observe cette variété d'occlusion. A moins de l'éventualité rare d'un calcul arrêté à la partie supérieure du rectum et qu'on peut extraire par l'anus, il faut pratiquer la laparotomie médiane et chercher le corps étranger au niveau des dernières anses de l'iléon. On attire l'intestin hors de la plaie et l'on examine l'état de la paroi au niveau du calcul. N'essayez pas ces procédés dangereux, aujourd'hui abandonnés : cheminement du calcul jusque dans le cæcum, broiement avec la main à travers les parois intestinales, broiement avec des pinces glissées dans la lumière de l'intestin par une petite boutonnière. Le seul procédé de traitement à l'heure actuelle est l'*entérotomie sur le calcul même* ; s'il y a sphacèle de l'intestin, une opération plus complexe est nécessaire : l'entérectomie, la résection intestinale avec ou sans entéro-anastomose.

Opérant hors du ventre, comme nous l'avons dit, vous

faites à l'intestin une boutonnière longitudinale suffisamment étendue au niveau de son bord convexe sur le calcul, vous saisissez celui-ci avec une pince et vous l'attirez avec précaution au dehors sans léser l'intestin. Si le calcul est mobilisable facilement, on a conseillé de faire l'incision au-dessous de son point d'arrêt en paroi saine ; on sera plus sûr de la réunion intestinale. Suture de l'intestin par la technique habituelle.

L'anus contre nature ne peut être ici qu'un pis-aller, chez un malade trop gravement touché; autrement, le sphacèle de l'anse sera traité avantageusement par un procédé spécial que nous exposerons plus loin.

Pour en finir avec les diverses variétés d'occlusion que vous pourrez rencontrer après l'ouverture de l'abdomen, je rappellerai ces **occlusions post-opératoires** rapportées par Adenot à l'*exagération de l'angle gauche du côlon*. Cette interprétation a été très discutée récemment à la Société de chirurgie (1) : les uns (M. Terrier, M. Legueu) admettant un abaissement du côlon transverse avec formation d'une valvule dans l'angle côlique ; d'autres, avec M. Quénu, attribuant tout le rôle à des adhérences, à de petites « *ficelles péricôliques* ». Quoi qu'il en soit, « si l'on reconnaît au cours de la laparotomie que le siège de l'obstacle est sur la fin du côlon transverse, il faut s'assurer qu'une cordelette péricôlique n'étrangle pas l'intestin, et libérer la fin du côlon transverse jusqu'à l angle splénique. On vérifie aisément que cette libération est suffisante lorsque, en pressant sur la portion dilatée du gros intestin, on fait sortir des gaz par une sonde qu'on a introduite dans le rectum avant l'opération (2) ».

(1) *Bull. de la Soc. de chir.*, avril à juillet 1902.
(2) Quénu. — *Ibid.*, p. 713.

Il peut arriver que, après avoir ouvert le ventre pour des accidents d'occlusion aiguë, *on ne trouve rien.* Il n'y a pas lieu de se désoler : on a affaire à l'*iléus paralytique.* Le simple contact de l'air avec l'intestin peut suffire à réveiller la contractilité de sa paroi, mais il est plus sûr ou de faire une petite ouverture à l'intestin s'il est très distendu et de la refermer aussitôt après, ou tout au moins de fixer l'anse intestinale dans la plaie pour être prêt à l'ouvrir à la première menace d'occlusion nouvelle.

Dans tout cet exposé thérapeutique, nous avons supposé que la vitalité de l'intestin n'était pas compromise ; le procédé opératoire change lorsque la paroi intestinale est sphacélée ; nous renvoyons pour cette question au chapitre spécial des *Hernies gangrenées* qui clôt ce volume (1).

2° ANUS CONTRE NATURE.

1° Entérostomie de Nélaton (iléostomie ou cæcostomie; anus iliaque droit). — C'est une opération de nécessité dont le but est de créer temporairement une dérivation aux matières ; tout praticien doit savoir la faire.

Incision oblique dans la fosse iliaque droite à deux doigts environ en dedans de l'épine iliaque antéro-supérieure et dont le milieu répond à cette épine (fig. 14). Le péritoine est ouvert avec précaution, à cause de l'adhérence possible des anses intestinales distendues. Nélaton disait : « C'est l'intestin qui se présente qui est le bon, il ne faut pas chercher. » Tillaux ajoutait : « Prenez l'anse qui se présente la première : pourvu qu'elle soit dilatée, vous êtes certain d'être au-dessus de l'obstacle. » Ce précepte est peut-être un peu exa-

(1) Voy. p. 90.

géré : s'il s'agit d'un volvulus, par exemple, il cesse d'être vrai. Vous ferez mieux d'explorer un peu l'abdomen : introduisez deux doigts dans la plaie et cherchez le cæcum. Tâchez de l'attirer, de voir s'il est dilaté. Si oui, c'est sur lui qu'il faut pratiquer l'entérostomie (*cæcostomie*) ; quand l'obstacle siège sur le côlon ou l'S iliaque, l'anus cæcal est toujours préférable. Quand le cæcum est vide, on pratique l'anus sur l'iléon (*iléostomie*).

Dans l'*entérostomie de Nélaton*, vous ne devez pas chercher à faire un éperon comme dans un anus contre nature qui doit être définitif ; vous cherchez à faire seulement un abouchement temporaire : n'attirez, par conséquent à l'extérieur qu'une petite surface d'intestin.

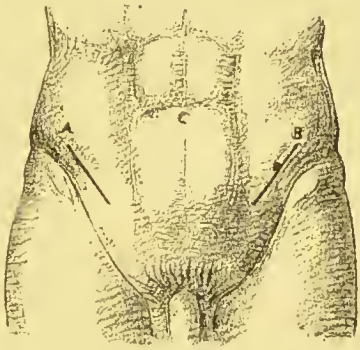

Fig. 14. — *Lignes d'incision de l'entérostomie et de la colostomie.*

A, Incision iliaque droite pour « *entérostomie* » de Nélaton ; B. Incision iliaque gauche pour « *colostomie* ».

Accolez d'abord le péritoine viscéral au péritoine pariétal avec des anses de soie fine en U, qui prennent à la fois la séreuse et la musculeuse de l'intestin, et dont les chefs traversent toute l'épaisseur de la paroi, moins la peau, pour être noués sur l'aponévrose (fig. 15) ; quatre points suffisent : deux latéralement, un en haut, un en bas.

Vous suturez ensuite par des points séparés les flancs musculo-aponévrotiques de la plaie pariétale et vous ouvrez l'intestin sur une petite étendue. Vous épongez les matières qui sortent en grande abondance, et vous suturez à la peau la muqueuse intestinale. Pressez un peu sur l'abdomen, mais sans insister. L'écoulement ne sera

quelquefois abondant que dans les heures suivantes.

Enduisez de vaseline stérilisée les bords de la plaie et recouvrez celle-ci de compresses d'eau bouillie renouvelées très souvent.

Quand le malade survit, les suites de l'entérostomie sont variables suivant les cas.

Parfois les selles reparaissent au bout de quelques jours par l'anus normal, et l'orifice de l'anus artificiel se rétrécit de plus en plus au point de se fermer seul ou de devenir facilement oblitérable par une intervention secondaire simple.

Dans d'autres circonstances, l'évacuation de l'intestin est assurée par le seul orifice d'entérostomie et l'on se rend compte que l'obstacle n'est pas curable.

Enfin, il peut arriver que la défécation ne se rétablisse pas par l'anus normal, mais l'indication d'une opération secondaire pour lever l'obstacle se présente franchement, et cette opération est complétée par la fermeture de l'anus artificiel temporaire.

2° **Colostomie (anus iliaque gauche).** — Lorsqu'on a pu, avant l'opération, reconnaître la présence d'un néoplasme rectal ou d'une autre tumeur inopérable de voisinage, on pratiquera la *colostomie*, c'est-à-dire l'anus iliaque gauche portant sur l'S iliaque (fig. 14). Une pareille indication se présente encore lorsque la constatation de la tumeur inopérable est faite au cours de la laparotomie.

Il est vrai qu'en pareil cas l'*entéro-anastomose* est un procédé recommandable; mais, dans une occlusion aiguë, le sujet n'aura pas un état général assez satisfaisant pour supporter une pareille intervention. On pratiquera donc, sous l'anesthésie locale à la cocaïne, l'anus contre nature, et, comme il doit être définitif, il faut faire un éperon en attirant dans la plaie une surface assez large d'intestin.

Au cas où il s'agirait seulement de lésions inflamma-

toires (rétrécissement du rectum ou du côlon pelvien) dont on puisse espérer la guérison, on fera un anus temporaire, comme dans l'entérostomie de Nélaton, en ne fixant à la paroi qu'une petite surface d'intestin et en l'ouvrant immédiatement. Le procédé en deux temps

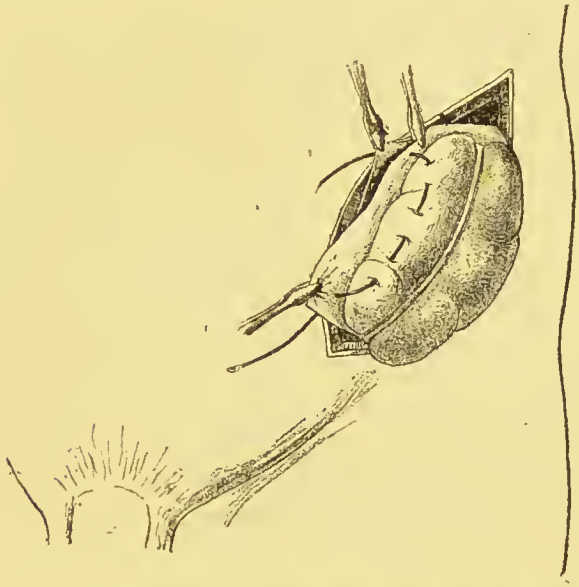

Fig. 15. — *Anus iliaque gauche.* Point en U faufilé dans la paroi intestinale et traversant la séreuse, la couche musculaire et l'aponévrose du grand oblique repérée par une pince.

de Maydl-Reclus n'a pas sa raison d'être dans l'occlusion aiguë, où la situation est pressante.

Qu'on établisse un anus temporaire ou un anus définitif avec éperon, il est bon de chercher à obtenir sa *continence* : celle-ci se trouve précisément réalisée dans l'ingénieux procédé d'ouverture de la fosse iliaque gauche préconisé par M. Hartmann (1). Cette incision de la paroi abdominale, analogue à celle de Mac Burney

(1) *Rev. de chir.*, 1900, t. II, p. 613.

pour l'appendicite, consiste dans une dissociation en étoile des divers plans musculaires de la paroi, dont les fibres, sans être sectionnées, sont maintenues écartées pour permettre l'ouverture du péritoine.

L'S iliaque ou, à son défaut, si le méso est particulièrement court, le côlon pelvien est facile à trouver et à saisir entre le pouce et l'index. On l'attire sans violence au dehors et on le fixe à la paroi comme il a été dit plus haut pour l'entérostomie, sur une petite surface si l'anus est temporaire, sur une grande surface s'il doit être définitif.

Quand la fixation est terminée (fig. 15), on ouvre l'intestin au milieu, le plus souvent au niveau d'une bandelette longitudinale et sur une petite étendue. On laisse couler les matières en protégeant autant que possible la plaie avec des compresses stérilisées; quand l'écoulement des matières diminue, on peut alors réunir la muqueuse à la peau, de préférence par des points en U qui ont l'avantage de ne pas couper.

Comme pansement, il suffit d'appliquer des compresses stérilisées tièdes, qu'on renouvelle fréquemment.

IV. — APPENDICITE

1. — INDICATIONS OPÉRATOIRES.

Quand on parle actuellement du traitement de l'appendicite, on est presque tenté de répéter avec La Bruyère : « Tout est dit, et l'on vient trop tard. » Le mot serait juste, s'il avait jailli, des discussions entamées sur ce sujet, la lumière qu'on était en droit d'attendre. Malheureusement, la formule claire, précise, qui mettrait d'accord les « radicaux » et les « opportunistes », est encore à venir et la lutte continue d'être ardente, puisqu'elle s'est rallumée à plusieurs reprises dans l'année 1902, à

l'Académie de médecine, au Congrès de Bruxelles, tout récemment à la Société de chirurgie (1).

En dehors de l'*appendicite chronique* (soit chronique d'emblée, soit à répétition), que nous n'avons pas à envisager ici et que tous les chirurgiens sont d'avis d'opérer, nous devons distinguer cliniquement *quatre formes d'appendicite* (2) :

1° L'*appendicite aiguë simple*, *sans péritonite*, ce que l'on a appelé quelquefois improprement la colique appendiculaire;

2° L'*appendicite avec péritonite circonscrite*, soit *adhésive*, soit *suppurée*, caractérisée localement par la sensation de « gâteau », de « plastron » ;

3° L'*appendicite avec péritonite suppurée généralisée* ;

4° L'*appendicite avec péritonite septique diffuse*.

Il est certaines formes cliniques d'appendicite sur la thérapeutique desquelles tous les chirurgiens sont d'accord ; dans la *forme septique diffuse* et dans la *forme suppurée généralisée*, il faut opérer, et le plus tôt possible. Le traitement opératoire de la première forme est peut-être « la chirurgie des pompes funèbres » (Roux), mais il faut la faire. Le pronostic opératoire de la forme suppurée généralisée, pour n'être pas beaucoup plus favorable, ne doit pas nous empêcher d'intervenir. On a tout à gagner, rien à perdre, et il n'est jamais trop tard pour opérer.

Le *désaccord* entre les chirurgiens a lieu en présence des deux formes cliniques suivantes :

1° *Appendicite aiguë simple,* n'ayant pas abouti à la formation d'adhérences qui caractérise la défense péritonéale ou à la suppuration enkystée du péritoine ;

2° *Appendicite avec péritonite circonscrite, suppurée ou non.*

(1) *Bull. de la Soc. de chir.*, novembre 1902. Voy. également Cliniques de Dieulafoy, t. IV, 1903, p. 385.

(2) A. Broca. — L'appendicite (*Actualités médicales*), 1900, et Rapport au Congrès de Bruxelles, 8 septembre 1902.

La formule des « radicaux », des interventionnistes précoces, est simple (leurs adversaires disent simpliste); elle se résume dans les propositions suivantes : dès qu'une appendicite aiguë est diagnostiquée, elle doit être opérée : « Sous toutes ses formes et à tous ses degrés, l'appendicite aiguë doit être opérée le plus rapidement possible. »

A cela, les « opportunistes », les « refroidisseurs », ceux qui cherchent à intervenir le plus possible à froid, répondent : le diagnostic d'appendicite n'est pas toujours facile à poser au début, et, quand il est posé, on doit choisir le moment opportun, intervenir seulement en présence de signes locaux ou généraux indiquant une évolution périlleuse; on doit chercher, par un traitement médical rigoureux, par une sévère expectation armée, à favoriser la tendance habituelle à l'enkystement des péritonites appendiculaires.

Le gros argument des opportunistes est tiré de la *crainte d'inoculer le péritoine sain* en rompant les adhérences protectrices qui limitent le foyer appendiculaire ; inoculation si fréquente (suivant eux) lorsqu'on veut enlever l'appendice à chaud. Cette crainte n'est-elle pas exagérée? Outre que nous pouvons protéger la séreuse saine, ne voyons-nous pas certains chirurgiens pénétrer de propos délibéré dans cette séreuse pour aborder le foyer péri-appendiculaire et chercher les collections plus ou moins éloignées qui peuvent se rencontrer? Le malheur est que nous ne puissions à l'avance pronostiquer ni la virulence du microbe, ni le pouvoir défensif du péritoine.

Les *opportunistes* pensent que, en opérant à chaud, on risque de troubler, par le traumatisme chirurgical, les efforts que fait l'organisme pour se débarrasser des agents infectieux. L'argument serait sans réplique si nous savions toujours exactement comment la crise appendiculaire tournera : or, si nous voyons des

attaques alarmantes au début aboutir rapidement à une résolution complète, nous observons trop souvent le fait inverse : *une crise d'apparence très légère qui prend brusquement une tournure grave et même mortelle.* Sommes-nous sûrs de pouvoir saisir à temps les signes cliniques qui doivent nous pousser à prendre le bistouri? N'y a-t-il pas des cas où ces signes tutélaires viennent à manquer? où les nuances du tableau symptomatique peuvent nous tromper : dans les *formes toxiques de l'appendicite*, par exemple? Il faut compter parfois avec ces *accalmies traîtresses*, si bien décrites par M. Dieulafoy; quand on intervient, il est trop tard : le sujet, profondément intoxiqué, n'en succombe pas moins.

Le jour viendra peut-être où nous pourrons savoir exactement l'état anatomique de l'appendice dans tel ou tel cas; que ce soit par l'examen du sang sur lequel insistait encore récemment Sonnenburg (1), ou par l'appréciation de signes cliniques spéciaux (2), nous arriverons peut-être à dissiper les incertitudes du diagnostic anatomique, et notre ligne de conduite sera toute tracée. Mais, en attendant cet heureux jour, ne vaut-il pas mieux supprimer le foyer morbide le plus tôt possible?

Les *radicaux* exagèrent en assimilant l'appendicite à la *hernie étranglée*, puisque celle-ci, abandonnée à elle-même, tue presque fatalement alors qu'on ne compte plus les appendicites qui ont guéri sans opération. Mais les *opportunistes* ne font pas preuve d'une plus grande exactitude quand ils comparent l'appendicite à la *salpingite*. Qu'il y ait dans l'une et l'autre affection des poussées aiguës d'apparence fâcheuse et de dénouement favorable, des « gâteaux péritonéaux » souvent volumineux qui se résorbent entièrement, nous n'y

(1) Sonnenburg. — Rapport au Congrès de Bruxelles, 8 septembre 1902.

(2) Marion. — *Bull. de la Soc. anat.*, mai 1900, p. 437. — Quénu. — *Bull. de la Soc. de chir.*, mai 1902, p. 540, et 5 novembre 1902.

contredisons pas; que la thérapeutique des salpingites ait bénéficié notablement de l'intervention à froid, c'est encore certain. Mais il y a dans l'appendicite autre chose que la réaction péritonéale; il y a le foyer toxique qui n'existe pas dans la salpingite, et la seule présence de cette toxémie appendiculaire enlève toute justesse à la comparaison entre les deux affections.

Trouverons-nous dans les importantes *statistiques* de Sonnenburg (1), de A. Broca (2) des éléments d'appréciation décisifs en faveur de la temporisation? Ces statistiques sont, à coup sûr, très intéressantes, mais il ne faut pas attribuer aux chiffres plus de valeur qu'ils n'en peuvent avoir, et l'on trouverait peut-être, en cherchant bien, des statistiques impressionnantes en faveur du traitement radical (3). En tout cas, il suffit que la *temporisation la mieux pratiquée* ait amené quelques désastres — trop souvent laissés en dehors des statistiques — pour que les chiffres rassemblés par les opportunistes perdent la plus grande partie de leur valeur. Or ces désastres sont survenus entre les mains des meilleurs temporisateurs, et nous connaissons des malades « qui ne se sont que trop refroidis », comme dit M. Segond.

Le diagnostic d'appendicite une fois posé, voici la conduite que nous proposons :

Dans les quarante-huit premières heures de la crise, il n'y a pas à hésiter, il faut opérer; l'intervention est du reste extrêmement facile: les adhérences sont encore molles, glutineuses, l'appendice se laisse « cueillir ». Malheureusement, dans la pratique il est rare que le chirurgien observe les malades à une époque si rapprochée du début de la crise, surtout depuis que la cam-

(1) Sonnenburg. — Rapport au Congrès de Bruxelles, 8 septembre 1902.

(2) A. Broca. — *Ibid.*

(3) E. Payr. — *Archiv f. klin. Chir.*, 1902, p. 306. — Routier. — *Soc. de chir.*, novembre 1902, p. 1021.

pagne en faveur du refroidissement a inspiré aux médecins et aux familles l'horreur de l'opération « à chaud ». Les opportunistes en sont arrivés à refuser l'opération immédiate dès les premières heures, « tout en reconnaissant qu'alors elle est plus facile et beaucoup moins dangereuse que trois ou quatre jours plus tard (1) ».

Passé quarante-huit heures, l'intervention peut se discuter. *S'il n'y a pas d'adhérences* péri-appendiculaires, de plastron, il est préférable d'opérer : l'opération est beaucoup plus facile que l'appendicectomie à froid.

S'il y a un plastron, certains chirurgiens interviennent toujours, quel que soit l'état général du sujet. D'autres, considérant que le plastron indique l'enkystement, la limitation de la péritonite appendiculaire, attendent pour intervenir que des signes spéciaux les y obligent et soumettent le malade à une surveillance rigoureuse, à un traitement médical bien compris.

Les signes spéciaux, qui doivent nous pousser à opérer, sont trop connus pour que nous insistions sur leur description ; nous rappellerons seulement l'extension du plastron ou simplement la lenteur de sa résolution, l'intensité ou la diffusion de la douleur, la diarrhée fétide, l'arrêt des gaz, le ballonnement de l'abdomen. Les signes tirés de l'état général ont encore plus d'importance : altération des traits, subictère, langue sèche, température élevée ou, au contraire, abaissée. Le pouls surtout fournit des indications capitales : sa fréquence (principalement avec une température normale — *dissociation du pouls et de la température*), sa mollesse, etc., suffisent à nous pousser à l'opération, à l'exclusion de tout autre signe. Encore ne faut-il pas trop compter sur la dissociation du pouls et de la tem-

(1) A. Broca. — Congrès de Bruxelles, 1902 (in *Gaz. hebd. de méd. et de chir.*, 7 septembre 1902, p. 845).

pérature, qui est un signe « infidèle et tardif » (Quénu).

Si l'on a le moindre doute, on doit opérer : cette règle s'impose avec plus de force dans la chirurgie de l'appendice que dans toute autre.

Je suppose que nous soyons en face d'une péritonite appendiculaire enkystée, d'un plastron avec bon pouls, et que nous différions l'opération ; nous nous cantonnons dans une expectation armée. Le traitement médical prend la première place : *diète absolue*, un peu d'eau de Vichy glacée seulement à prendre toutes les deux ou trois heures, si la soif est trop vive, — le mieux est encore de faire rincer souvent la bouche avec l'eau de Vichy ; — *glace en permanence sur l'abdomen* ; pas de purgatifs, ni de lavements. Beaucoup de chirurgiens, pour assurer l'immobilité de l'intestin, ont recours à l'opium ; nous réprouvons l'emploi de ce médicament, parce qu'il masque les symptômes et risque ainsi de nous faire manquer le moment où nous pourrions intervenir utilement (1). Il est indispensable de pratiquer le toucher rectal dans le cours de cette surveillance attentive.

2. — TECHNIQUE OPÉRATOIRE.

Nous ne voulons pas signaler toutes les précautions à prendre dans la préparation de la région sur laquelle on va opérer : qu'il nous suffise de rappeler que le brossage de la peau de l'abdomen ne doit pas être trop énergique, sous peine de crever un abcès enkysté autour de l'appendice, et que, une fois la paroi abdominale désinfectée, le chirurgien doit profiter de la résolution musculaire amenée par l'anesthésie générale pour explorer une dernière fois l'abdomen : alors seulement il se rendra un compte exact du degré de limitation des lésions ; il rencontrera, suivant les cas, une poche

(1) On se trouvera bien de l'emploi régulier des injections sous-cutanées de *sérum artificiel*.

tendue, fluctuante, nettement circonscrite, ou un gâteau mal limité, ou une masse arrondie, indurée, facile à saisir entre les doigts.

Je n'aurai guère en vue dans cette description que le traitement des cas complexes ; la même technique simplifiée s'appliquera au traitement de l'appendicite dans les deux ou trois premiers jours.

Choix de l'incision. — Parmi les multiples incisions proposées pour l'appendicite, nous ne voulons en retenir que deux : l'*incision de Roux* (de Lausanne) et l'*incision de Jalaguier* (fig. 16).

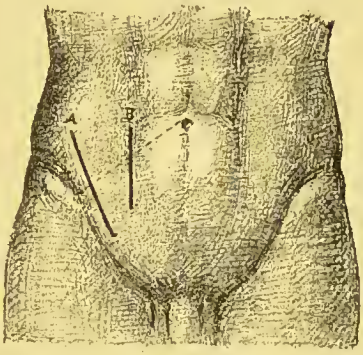

Fig. 16. — *Incisions de la paroi abdominale pour l'appendicite.*

A. *Incision de Roux* (de Lausanne) ; B, *Incision de Jalaguier*. En pointillé, la ligne iléo-ombilicale.

Incision de Roux (fig. 16). — *Roux* pratique une incision assez longue, parallèle à l'arcade crurale, à 1 centimètre et demi ou 2 centimètres en dedans de l'épine iliaque antéro-supérieure, moitié au-dessus, moitié au-dessous de cette épine. On sectionne couche par couche jusqu'au péritoine, que l'on ouvre dans l'étendue de l'incision cutanée.

Mac Burney apporte à cette incision une ingénieuse modification qui prévient l'éventration fréquemment observée après les incisions latérales de l'abdomen ; c'est celle que *Hartmann* a adoptée pour l'anus iliaque gauche (Voy. *Occlusion intestinale*, p. 45).

Excellent pour un anus iliaque, ce procédé ne donnerait pas assez de jour pour une appendicite ; aussi croyons-nous devoir le rejeter.

Incision de Jalaguier (fig. 16). — *Max Schüller* avait proposé une incision verticale sur le bord externe du muscle

grand droit. Jalaguier l'a modifiée en y ajoutant un procédé ingénieux de reconstitution de la paroi, applicable à l'opération à froid. Jalaguier pratique une incision verticale de 8 à 10 centimètres sur le bord externe du muscle grand droit ; un tiers de l'incision est au-dessus de la ligne iléo-ombilicale, les deux autres tiers au-dessous. On ouvre la gaine du muscle grand droit un peu en dedans du bord externe, de haut en bas, dans toute la longueur de la plaie ; on dégage avec la sonde cannelée le bord externe du muscle et on le fait refouler en dedans par l'aide avec un écarteur. Saisissant avec la pince à disséquer le feuillet postérieur du grand droit, on lui fait un pli dans le sens vertical et l'on incise ce pli un peu en dedans de l'angle dièdre formé par la réunion des deux parois de la gaine ; on doit éviter seulement dans cette section de léser les vaisseaux épigastriques situés à la partie inférieure de la plaie, entre la gaine postérieure du droit et le péritoine. On a soin de mettre une pince sur chacune des lèvres des feuillets aponévrotiques du grand droit pour les repérer. Le péritoine est incisé en même temps que la gaine postérieure du muscle. L'opération terminée, on reconstitue la paroi par la suture à étages.

Il est incontestable que cet élégant procédé met plus que tout autre à l'abri de l'éventration, en permettant au corps charnu du grand droit de se rabattre au-devant de l'incision du feuillet aponévrotique postérieur et du péritoine. Le muscle recouvre et soutient la suture profonde ; on a détruit de la sorte le parallélisme des incisions aponévrotiques antérieure et postérieure du grand droit. Il nous paraît cependant que dans l'opération à chaud, quelles que soient les lésions locales, adhérences ou foyer suppuré, l'incision de Roux permet un accès plus facile et assure un drainage plus efficace parce que plus déclive. C'est d'ailleurs seulement dans l'opération à froid que Jalaguier avait proposé son

incision. Il est vrai que certains chirurgiens emploient exclusivement ce dernier procédé, que l'appendicite soit aiguë ou chronique (M. Poirier, par exemple).

Pour nous résumer, nous dirons : *incision de Jalaguier pour l'appendicite à froid ; incision de Roux pour l'appendicite aiguë*, la seule dont nous ayons à envisager le traitement ici. Dans ce dernier cas cependant, si l'opération est pratiquée *très tôt*, avant qu'il y ait un plastron, *nous conseillons volontiers l'incision de Jalaguier.*

Si vous avez affaire à un abcès iliaque, rapprochez le plus possible l'incision de Roux de la crête iliaque et de l'arcade crurale. Pincez deux ou trois artérioles qui saignent et incisez sur toute la longueur de la plaie cutanée l'aponévrose du grand oblique dont vous repérez les lèvres avec des pinces. Incisez de même les muscles petit oblique et transverse franchement et suivant la direction de la plaie aponévrotique. Vous arrivez à un feuillet blanchâtre, quelquefois jaune verdâtre, œdématié, comme lardacé, s'il y a une collection purulente sous-jacente : c'est le fascia transversalis ; incisez ce feuillet avec précaution et abandonnez le bistouri pour éviter de blesser l'intestin. *Si la séreuse péritonéale est épaissie*, éraillez-la avec la sonde cannelée, agrandissez l'ouverture aux ciseaux et repérez les lèvres avec des pinces. Si la séreuse n'est pas épaissie, faites-lui un pli avec la pince à disséquer et ouvrez-la au bistouri ou aux ciseaux. Suivant les cas, vous entrerez ainsi d'emblée dans l'abcès péri-appendiculaire, ou vous arriverez sur l'épiploon plus ou moins adhérent recouvrant ou non un abcès, ou enfin c'est le cæcum qui se présente immédiatement entre les lèvres de la plaie.

Premier cas. — ***Abcès iliaque.*** — Une fois l'abcès ouvert, il s'écoule un pus généralement très fétide ; épongez-le avec des compresses ou avec des tampons montés. Cherchez les limites de cette poche purulente, voyez s'il n'y a pas de diverticule en bas, du côté du

petit bassin, ou surtout en haut, derrière le cæcum. Respectez les adhérences protectrices, sans négliger d'ouvrir toutes les collections ; ayez soin d'éponger constamment le pus qui s'écoule. C'est surtout du côté du cæcum qu'il faut assurer le nettoyage de la poche. Mais à ce niveau, ou sur les anses de l'intestin grêle, il ne faut pas chercher à détacher les fausses membranes puriformes qui se présentent à votre examen ; elles n'ont pas besoin d'être enlevées ; elles indiquent la réaction de défense du péritoine, et d'ailleurs, à vouloir les supprimer, on risquerait fort de dépouiller ou même d'ouvrir l'intestin.

a. *Recherche de l'appendice.* — Une fois le pus évacué, occupez-vous sans tarder de rechercher l'appendice. Dans les conditions que nous venons de supposer, la chose n'est pas toujours aisée. Lorsqu'on opère une appendicite dans les premières heures, l'appendice est très facile à enlever ; il est vascularisé, gonflé, en érection, mais il est libre, il se présente dès l'ouverture du péritoine. Un peu plus tard, il est masqué par des adhérences d'abord molles, faciles à détacher, puis bientôt fermes, voire même dures.

On doit toujours chercher à enlever l'appendice. C'est en le laissant dans le foyer, même soigneusement détergé, qu'on expose le malade à des fistules suppurées, voire même stercorales, qui n'en finissent pas, ou à l'apparition d'abcès nouveaux qui ne sont pas sans inconvénient. Comme le dit humoristiquement Roux, « le malade ne doit se considérer comme guéri que lorsqu'il a son appendice dans sa poche ». Soit, mais encore faut-il qu'en mettant au malade son appendice dans la poche, le chirurgien ne risque pas d'aggraver les lésions péritonéales ou de blesser l'intestin.

C'est dire que vous devrez rechercher l'appendice systématiquement, mais non à outrance : affaire de tact chirurgical, et rien de plus. D'ailleurs, en allant droit

au cæcum, en explorant sa face postérieure plus ou moins en dehors, avec la sonde cannelée, vous arriverez le plus souvent sur l'appendice et, avec quelque patience, vous pourrez l'enlever comme il sera dit plus loin. Il est cependant des cas où les adhérences sont si serrées, si dures, si impossibles à décortiquer, que l'on ne voit pas ce que l'on fait; en pareille occurrence, il vaut mieux abandonner la partie que d'aggraver la situation du malade par des recherches longues et dangereuses.

b. *Drainage.* — Une fois le foyer suppuré évacué et l'appendice enlevé, il faut drainer, non avec des mèches de gaze, mais avec des drains. Un seul drain suffit s'il est gros et bien placé dans un foyer de moyen volume. Mais, pour peu que le foyer soit volumineux, surtout s'il présente des diverticules pelviens ou rétro-cæcaux, vous ferez bien de placer deux drains, un dirigé vers le haut, l'autre vers le bas, leurs portions extérieures se touchant au milieu de la plaie.

A moins que le foyer n'ait des dimensions exceptionnellement considérables, on réunira la plaie en haut et en bas et on la laissera ouverte seulement au niveau de la sortie des drains. On évitera de la sorte, tout en assurant l'évacuation du pus, la production ultérieure d'une éventration, comme il s'en produit si souvent dans les plaies opératoires de la région iliaque lorsqu'elles ne sont pas réunies et que l'épiploon s'insinue entre les lèvres de la plaie pour y adhérer.

Cette réunion partielle de la paroi sera faite de préférence par une suture en plusieurs plans : un plan pour le péritoine, un pour le fascia transversalis et les muscles transverse et petit oblique, un plan pour l'aponévrose du grand oblique, etc., le tout au catgut.

Deuxième et troisième cas. — ***Gâteau épiploïque ou cæcum adhérent.*** — Dans le cas où l'incision des couches musculaires de la paroi ne vous met pas en

présence de cet œdème, de cet aspect lardacé qui indiquent une suppuration rétro-pariétale, incisez la séreuse avec précaution sur le pli que vous lui aurez fait, en la soulevant avec une pince; vous éviterez d'inciser la paroi du *cæcum* qui peut être adhérente à la paroi et que vous reconnaîtrez aisément à ses bandelettes et à ses bosselures. En le soulevant en haut et en dedans, vous irez à la recherche de l'appendice.

Souvent, au lieu de tomber sur le cæcum adhérent à la paroi, vous arrivez sur un *gâteau épiploïque* dont vous cherchez immédiatement le bord externe pour le soulever en dedans. Cet épiploon est généralement rouge, plus ou moins vascularisé; ou jaunâtre, recouvert de fausses membranes puriformes; parfois presque noirâtre et sphacélé. En le décollant de bas en haut, vous évacuez souvent un abcès interposé entre lui et le cæcum ou l'iléon. Cette fois encore, tout en épongeant le pus avec des compresses ou des tampons montés, cherchez à reconnaître les limites de la collection, de façon à la vider en totalité. On peut et même on doit rompre toutes les adhérences lâches qui cloisonnent le foyer, pour mieux assurer son évacuation.

Si l'on n'a pas trouvé de foyer purulent derrière l'épiploon, il faut chercher avec soin s'il n'en existe pas un du côté du petit bassin ou entre les dernières anses de l'intestin grêle, ou surtout derrière le cæcum. C'est là principalement qu'il faut poursuivre la recherche de l'appendice lorsqu'il ne se présente pas de lui-même dans la plaie.

Si l'épiploon est en partie sphacélé, il faut le réséquer ; sinon, il est préférable de le laisser.

Ablation de l'appendice. — Après une exploration soigneuse du foyer morbide, l'appendice est trouvé, soit descendant dans le petit bassin, soit enserré au milieu des dernières anses de l'intestin grêle, soit enfin adhérant si intimement à la face postérieure du cæcum

qu'il semble constituer la paroi même de cet organe (fig. 17). Dans ce dernier cas, décollez-le avec précaution sur ses bords, cherchez à libérer son extrémité avec les doigts et faites-en le tour de façon à amener doucement cette extrémité sous vos yeux et à cliver ainsi peu à peu le corps même de l'appendice. Il se peut

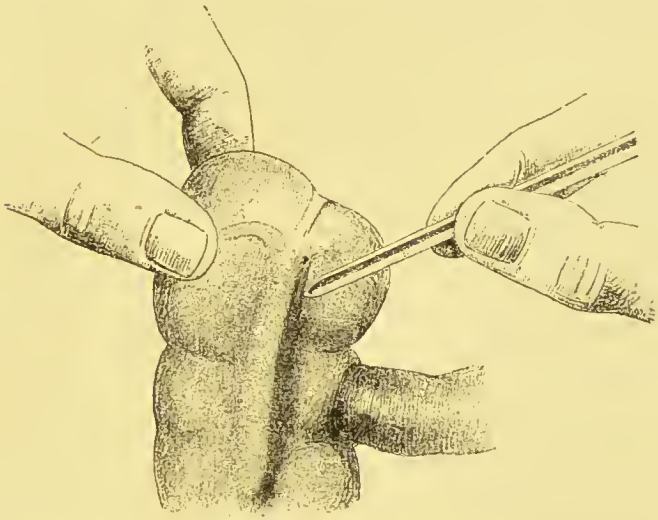

Fig. 17. — *Décollement d'un appendice adhérant intimement à la face postérieure du cæcum.*

que vous le déchiriez dans ce dégagement, surtout s'il est le siège d'une perforation étendue à une grande portion de sa circonférence. Peu importe, pourvu que vous enleviez la portion de l'appendice attenante au cæcum; il n'y aurait pas grand inconvénient à laisser dans le foyer l'extrémité de l'appendice, si la libération en était trop difficile.

Quand le méso-appendice est très épais, rétracté, il est bon de le sectionner isolément au ras de l'appendice avec les ciseaux; on met une ou plusieurs pinces sur les vaisseaux du méso qui saignent et on lie isolément ce

méso. L'appendice est ainsi plus facile à dégager jusqu'à son insertion cæcale, et vous le liez isolément.

Le plus souvent vous pourrez procéder ainsi qu'il suit, plus simplement, par conséquent. Une fois l'appendice libéré jusqu'à sa base d'implantation cæcale, faites pénétrer l'aiguille de Reverdin dans la base du méso, tout contre l'insertion cæcale de l'appendice, et passez un fil de catgut assez long (fig. 18). Liez solidement le méso et ramenez les deux chefs du fil sur l'appendice que vous étreignez solidement dans un double nœud. Il faut avoir soin de serrer lentement l'appendice, sans à-coups et sans violence, sous peine de le sectionner quand il est friable, ce qui est très fréquent. De cette façon vous avez lié solidement avec le même fil le méso et l'appendice; la manœuvre est rapide, elle suffit dans tous les cas où le méso n'est pas trop rétracté et l'appendice trop enroulé. La ligature de l'appendice doit être faite au ras de son insertion cæcale.

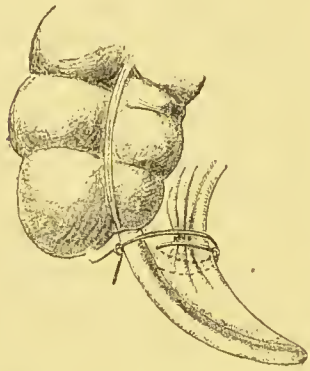

Fig. 18 — *Ligature de l'appendice et de son méso.*

On sectionne l'appendice au thermo-cautère, et sur le moignon restant on plonge au centre la pointe rougie pour détruire soigneusement la muqueuse. Ce mode de section est le plus simple, mais, si l'on ne veut pas se servir de thermo-cautère, on peut faire la section avec des ciseaux et abraser soigneusement la muqueuse du moignon avec les mêmes ciseaux, qui ne serviront plus pendant l'opération.

Si l'ablation de l'appendice demande à être menée très rapidement, — comme cela a lieu dans une forme grave d'appendicite et chez un individu très épuisé, — on peut en rester là. Sinon, on fera bien d'*enfouir* le

moignon. Cet *enfouissement* se fait dans un pli du cæcum, si cet organe est assez mobile : un fin surjet de catgut ou quelques points isolés de suture de Lembert recouvrent le moignon appendiculaire, qu'un aide refoule avec une pince dans le cæcum (fig. 5). La petite aiguille de Reverdin courbe convient parfaitement à cet usage. Si le cæcum vient difficilement, faites un ou deux points seulement dans la paroi cæcale, et utilisez pour la fin de votre enfouissement le méso, qui peut même suffire à lui seul lorsqu'il est gras.

Quelques chirurgiens recouvrent le moignon appendiculaire d'une manchette séreuse. Ils dissèquent autour de la base de l'appendice un petit manchon séro-musculaire (fig. 19), puis ils lient la muqueuse le plus haut possible, et la sectionnent. La manchette péritonéale est alors ramenée sur le moignon et suturée au catgut fin. Ce procédé est élégant, mais un peu plus complexe que le précédent.

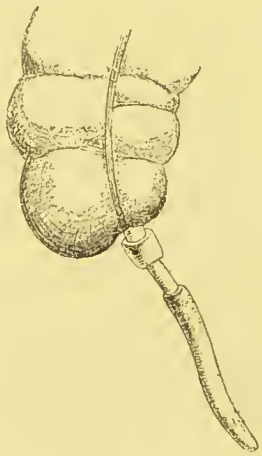

Fig. 19. — *Dissection d'une manchette séro-musculaire à la base de l'appendice.*

Si vous avez trop de difficultés à dégager la portion terminale de l'appendice et que vous ayez sous les yeux sa base d'implantation cæcale, sectionnez déjà l'appendice à cet endroit entre deux ligatures et cherchez à le décoller de sa base à son sommet.

Il peut se faire enfin que l'appendice soit coupé par le fil à ligature ou se trouve spontanément amputé à sa base : en pareil cas, le mieux est d'invaginer le moignon appendiculaire dans la cavité du cæcum par une suture de Lembert soignée.

Si, au cours des manœuvres d'extraction de l'appen-

dice, la paroi cæcale a été éraillée, il faut la réparer avec quelques points de catgut.

Nous avons supposé jusqu'ici, dans notre description technique, que l'opération était pratiquée dans un foyer circonscrit par des adhérences péritonéales ; il peut arriver qu'on pénètre d'emblée, soit par hasard, soit de propos délibéré, dans la grande cavité péritonéale. Alors on redoublera de précautions, et, pour protéger les anses intestinales saines contre l'irruption possible de pus ou des produits septiques de l'appendice, on garnira le champ opératoire de compresses, comme on le fait pour aborder les collections annexielles. On insinuera ces compresses principalement sous la lèvre interne de la plaie (dans l'incision de Roux) et l'on poursuivra l'opération comme il a été indiqué plus haut, en ayant toujours soin, s'il y a du pus, de l'éponger au fur et à mesure et le plus vite possible.

Parfois on se trouve en présence d'une *péritonite suppurée à foyers enkystés multiples* : il y a un foyer rétro-cæcal par exemple, puis un autre anté-cæcal, un entre les dernières anses grêles, etc., tous ces foyers séparés par des cloisonnements qui leur laissent une certaine indépendance. Il convient de les ouvrir tous, de les évacuer complètement, mais il faut prendre garde de chercher à détruire trop les adhérences, sous peine d'éplucher la paroi intestinale en maints endroits. Quant au grand lavage du péritoine, il aurait ici plus d'inconvénients que d'avantages. Il faut le réserver à la forme de péritonite suppurée généralisée.

Une seule incision iliaque droite ne peut suffire lorsqu'on opère une *péritonite suppurée généralisée* ; il est absolument nécessaire de pratiquer une contre-ouverture, soit sur la ligne médiane, soit dans la fosse iliaque gauche, soit dans ces deux endroits à la fois. Une fois l'appendice enlevé, on pratiquera donc cette ou ces incisions complémentaires et l'on fera passer par

ces différentes ouvertures une irrigation extrêmement abondante de sérum stérilisé. Une canule en verre adaptée à un bock laveur assurera dans les meilleures conditions ce lavage à la fois détersif et tonique qui balaiera le pus et remontera les forces du malade.

Inutile de dire que le drainage devra être large : de gros drains seront placés dans les fosses iliaques par les ouvertures latérales et dans la cavité pelvienne par l'incision médiane. Ces incisions seront rétrécies par quelques points de suture.

Il est une autre forme de péritonite diffuse, la *forme septique*, qui réclame les mêmes incisions multiples et les mêmes irrigations larges. A l'ouverture du péritoine, il s'écoule ici, non pas du pus, mais un liquide trouble, brunâtre, fétide, « bouillon sale » comme on dit toujours. Pas la moindre adhérence, pas de fausses membranes puriformes sur les anses intestinales : celles-ci sont simplement distendues, très vascularisées, rougeâtres. C'est une forme extrêmement maligne d'appendicite, qui est presque toujours opérée trop tard et qui est très souvent prise pour une occlusion intestinale. En tous cas, diagnostiquée ou non, elle réclame une opération immédiate, et, quelque désespérée qu'elle soit, il n'est jamais trop tard pour intervenir. Il peut arriver de temps à autre que, avec une opération menée très rapidement et suivie d'injections intraveineuses de sérum, on ressuscite un malade moribond ou du moins paraissant tel, surtout s'il est jeune.

Sièges anormaux de l'appendicite. — L'appendicite affecte parfois des localisations anormales qui modifient la technique opératoire.

Ainsi la collection suppurée peut être *péri-ombilicale* : l'incision médiane est de rigueur, d'autant plus que le diagnostic est souvent hésitant en pareil cas.

Dans d'autres circonstances, l'abcès occupe la *fosse iliaque gauche*, que l'appendice lui-même occupe ce

siège ou non. Il faut inciser à gauche, mais si l'appendice est resté à son siège normal, dans la fosse iliaque droite, il faut pratiquer à ce niveau une contre-ouverture pour pouvoir l'extraire.

Il existe enfin des abcès *périrénaux* d'origine appendiculaire; le diagnostic étiologique est rarement fait dans ce cas et l'on est amené tout naturellement à pratiquer une incision lombaire.

D'autres abcès, encore plus éloignés du foyer infectieux originel, peuvent siéger au-dessus du foie, sous le diaphragme : ce sont les abcès *sous-phréniques* qui nécessitent, suivant leur mode d'évolution, soit une incision intercostale postéro-latérale avec résection d'une ou plusieurs côtes, comme pour une pleurésie purulente, soit une incision oblique antérieure, parallèle au rebord costal, avec ou sans résection de ce bord, comme pour un abcès du foie.

On observe parfois une *forme pelvienne* de l'appendicite, donnant lieu soit à une collection pelvienne seule, soit à une collection pelvienne avec foyer iliaque. Dans le premier cas, on ne reconnaît pas toujours la provenance de l'abcès ; la reconnaîtrait-on, du reste, il vaut mieux parer au plus pressé pour peu que l'état général ne soit pas brillant. On se contentera donc d'une incision déclive du foyer, soit par le rectum (Jaboulay, Poncet, Broca), soit plutôt par le périnée (Delanglade, Mauclaire), quitte à revenir chercher plus tard l'appendice par une incision iliaque s'il y a fistule persistante ou récidive.

Lorsqu'il existe un *foyer iliaque* en même temps que le *foyer pelvien*, il faut évacuer ce dernier par l'incision iliaque, et se comporter comme dans un foyer péricæcal ordinaire.

Toutes les fois que l'état général du malade le permet, il est préférable d'aborder les foyers pelviens isolés par une laparotomie médiane, en veillant seulement à assurer la protection rigoureuse du péritoine sain.

V. — IMPERFORATION ANO-RECTALE

C'est un précepte bien banal qu'il faut examiner la région ano-périnéale d'un nouveau-né ; pourtant, vous serez souvent consulté pour un enfant de deux ou trois jours qui n'aura pas rendu son méconium.

Regardez l'abdomen ; il est distendu, météorisé, souvent l'enfant vomit déjà, il a la respiration anxieuse, les extrémités froides, le facies grippé.

Portez immédiatement vos regards vers la région anale : vous y trouverez l'explication de ces phénomènes d'occlusion intestinale.

Ou bien *il n'y a pas d'anus* : l'emplacement est marqué par un simple raphé, par une légère dépression, par un ou plusieurs plis, voire même par une membrane unie, bombant ou non dans les cris de l'enfant.

Ou bien *l'anus existe, bien conformé*, mais à une profondeur de 2 ou 3 centimètres votre doigt est arrêté par une membrane mince, tendue, bombant dans les cris, ou par une cloison épaisse, résistante, derrière laquelle vous ne sentez rien ; dans ce dernier cas, le rectum est souvent loin ; dans le premier, au contraire, il est très proche : renseignements toujours précieux à recueillir avant l'intervention. Ce n'est pas tout, du reste ; si vous avez constaté que le périnée est rétréci, que les ischions sont rapprochés, que le coccyx manque, vous êtes encore plus certain que le rectum doit manquer sur une assez grande étendue. En l'absence même des signes d' « aplasie » périnéale que je viens d'énumérer, vous devez être en éveil dès que vous avez constaté un anus bien conformé et imperforé ; les chirurgiens d'enfants, de Saint-Germain, A. Broca, disent que cette variété de malformation coïncide généralement avec une atrophie ou une absence du rectum. Les faits

complexes récemment publiés par Mauclaire (1), par nous-même et Audard (2) corroborent cette opinion.

Quoi qu'il en soit, l'indication opératoire est urgente: il faut *créer un anus périnéal s'il n'y a pas d'anus, aboucher la portion inférieure du rectum à la peau si l'anus existe, mais imperforé.*

CRÉATION D'UN ANUS PÉRINÉAL.

Même s'il y a une membrane bombant pendant les cris à la place de l'anus, ne vous servez jamais de trocart : la *ponction* assurerait évidemment l'écoulement des matières dans ce cas simple, mais l'orifice ainsi créé se rétrécirait et l'on serait obligé de refaire plus tard une opération. Une pareille « bouche » ne peut être satisfaisante qu'à la condition d'être ourlée de muqueuse après une suture de la muqueuse rectale à la peau. Enfin, dans les cas tant soit peu complexes, où le rectum est à une certaine distance du périnée, la ponction avec le trocart pénètre à l'aveugle dans la profondeur et l'on ne compte plus les accidents qui sont résultés de cette méthode brutale.

Prenez un bistouri, une pince, des ciseaux, et avec une aiguille fine, des fils de soie, vous avez l'arsenal indispensable pour créer l'*anus périnéal, suivant la méthode d'Amussat*, dans quelque milieu que vous vous trouviez.

L'enfant doit être chaudement enveloppé, couché sur un oreiller dur dans la position de la taille, les cuisses fortement fléchies sur l'abdomen, et le bassin soulevé. Si l'état général n'est pas trop précaire, vous pouvez faire administrer le chloroforme avec prudence; les enfants, même nouveau-nés, le supportent admira-

(1) Mauclaire. — *Bull. de la Soc. anat.*, 21 décembre 1900, p. 1031.
(2) Mouchet et Audard. — *Rev. mens. des maladies de l'enfance*, février 1902, p. 74.

blement. La région opératoire est convenablement nettoyée, et la vessie vidée; quelques chirurgiens conseillent de laisser la sonde en place. Cette précaution n'est pas indispensable, et nous n'y avons pas recours.

Si la membrane qui représente l'anus bombe pendant les cris, l'opération est si simple qu'il faut rejeter la narcose chloroformique.

On incise crucialement cette membrane et l'on unit

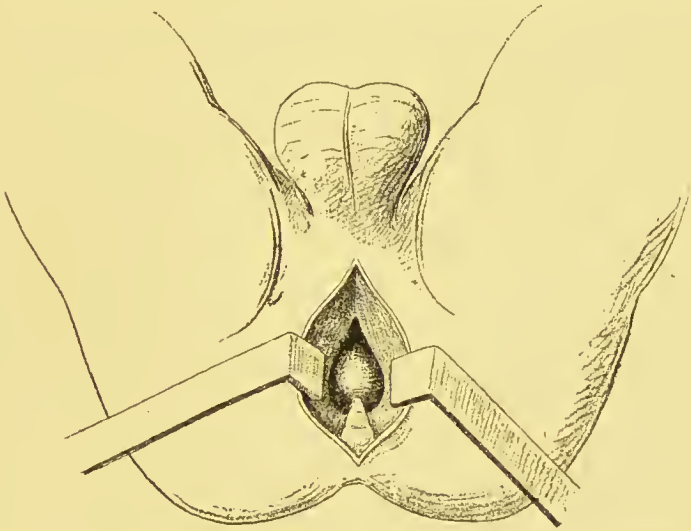

Fig. 20. — *Imperforation ano-rectale.* Par l'incision périnéale postérieure, on aperçoit l'ampoule cachée en partie par le coccyx, qu'il est souvent nécessaire de réséquer.

par quelques points à la soie la peau et la muqueuse.

1° **On trouve l'ampoule.** — Dans les cas ordinaires, où *il faut aller à la découverte de l'ampoule*, procédez ainsi qu'il suit : tirez sur le périnée une incision médiane antéro-postérieure commençant près de la fourchette vulvaire ou de la racine des bourses et finissant en arrière au delà de la pointe du coccyx (fig. 20). Si vous vous trouvez en présence d'un cas d'anus imperforé

bien conformé, menez votre incision seulement en arrière de l'extrémité postérieure de l'anus qui existe, vous aurez assez de jour ainsi ; il est inutile d'inciser en avant ou sur le côté : ce n'est pas en ces endroits qu'il faut faire vos recherches.

Inciscz par petits coups dans la profondeur sur la ligne médiane, vous avez bientôt deux lambeaux cutanés doublés de fibres musculaires.

Incisez surtout en arrière ; en avant sont les organes qu'il faut éviter, la vessie chez le garçon, le vagin chez la fille, et ils ont une tendance fâcheuse à venir se présenter dans le champ opératoire.

Si vous ne trouvez pas rapidement l'ampoule rectale, qui doit vous apparaître comme une saillie arrondie, noirâtre, molle, dépressible, n'hésitez pas à vous donner du jour en suivant le conseil de Verneuil : *réséquez le coccyx*, qui va tomber dans vos doigts d'un coup de ciseaux ; vous serez frappé de la place que vous donnera cette résection pour chercher dans la profondeur.

C'est dans la concavité sacrée que vous devez poursuivre votre exploration : c'est là que se trouve la portion terminale du rectum ; si vous vous reportez en avant, vous blessez la vessie et le vagin. On a dit que l'on voyait souvent un tractus fibreux (vestige du rectum atrophié) unissant le périnée ou le sacrum à l'ampoule rectale ; c'est inexact : le plus souvent on ne voit pas de tractus.

Il faut parfois *pousser la dissection loin*, très loin, à 8 centimètres de profondeur et plus ; c'est en vain qu'on cherche la saillie arrondie, noirâtre, qui indique le rectum ; on ne trouve rien. En revanche, on voit nettement un voile séreux : c'est le *cul-de-sac péritonéal*. Sa présence ne doit pas vous arrêter dans votre dissection : ouvrez ce cul-de-sac, suivant les conseils de Stromeyer, de Leisrink, et souvent vous aurez le bonheur de voir apparaître aussitôt la saillie noirâtre que vous attendiez

depuis longtemps, au moment même où vous étiez prêt à abandonner la partie. J'ai obtenu ainsi un beau succès chez un enfant qui me fut amené mourant, au bout de trois jours, avec un anus bien conformé imperforé ; il succomba dix-huit mois après, accidentellement, à une broncho-pneumonie.

Que vous ayez ouvert ou non le cul-de-sac péritonéal, aussitôt que vous avez trouvé l'ampoule rectale (qui bombe souvent par la pression sur l'abdomen), fixez-la par une pince de Kocher et descendez-la doucement, progressivement, jusqu'au périnée. Elle a quelquefois une paroi si mince qu'elle se crève ; tant pis : vous en serez quitte pour éponger avec soin le champ opératoire ; pressez sur l'abdomen pour faire écouler une bonne fois tout le méconium, faites passer un courant d'eau bouillie dans la plaie périnéale : l'essentiel est que le méconium ne pénètre pas dans la cavité péritonéale, si elle a dû être ouverte.

Il peut arriver que l'ampoule rectale distendue remplisse à tel point l'excavation pelvienne qu'on ne puisse pas la faire descendre par la « filière » périnéale ; alors ouvrez-la de propos délibéré pour la vider et comportez-vous comme précédemment.

Presque toujours, en s'aidant des doigts promenés avec douceur tout autour du rectum, on arrivera à décoller les tractus qui le retiennent (1) (ce sont principalement les bords internes des releveurs de l'anus), et l'on pourra l'aboucher au périnée, à la rigueur un peu en arrière de l'anus normal. Il est préférable de n'ouvrir cette ampoule qu'après sa fixation aux bords de la plaie périnéale.

Avec quatre points séro-musculaires en U, vous assurez cette fixation, les points étant noués sur la peau. Il

(1) Dans de rares cas on a été obligé de les sectionner au bistouri.

faut alors inciser l'ampoule dans le sens antéro-postérieur sur son milieu, et fixer sa muqueuse au pourtour de la plaie cutanée par des points séparés de catgut fin.

Si l'on ne peut absolument pas abaisser le rectum à la place normale, il faut l'aboucher en arrière au niveau de la brèche coccygienne : cela se peut toujours, mais ce siège ne vaut pas l'autre.

Ne mettez pas de sonde dans le rectum, c'est inutile et même nuisible.

Des compresses d'eau boriquée ou simplement d'eau bouillie recouvertes d'un taffetas chiffon et maintenues par un bandage en T constituent tout le pansement ; elles devront être renouvelées plusieurs fois dans la journée.

Il est assez remarquable de noter que les anus ainsi créés sont presque toujours continents, lorsqu'ils ont été établis à la bonne place ; ils ont seulement dans la suite, à plus ou moins longue échéance, même si la réunion première a été bonne, une fâcheuse tendance à se rétrécir. Mais cette tendance peut être efficacement combattue par des séances répétées de dilatation.

2° **On ne trouve pas l'ampoule. — Colostomie par voie combinée.** — Supposons maintenant que vous n'ayez pas trouvé l'ampoule, vous avez en vain ouvert le cul-de-sac péritonéal, fouillé la profondeur de l'œil et du doigt, vous ne voyez rien. Que faire? Vous ne pouvez pas poursuivre plus loin, par cette voie périnéale, des recherches qui risqueraient fort d'être infructueuses et surtout dangereuses. Si l'opération a été longue, si l'enfant est mourant, faites une incision iliaque gauche, établissez un *anus iliaque*. Je ne parle pas de l'anus lombaire de Callisen, qui pouvait être discuté jadis avant l'antisepsie, mais qui est enterré maintenant, malgré la tentative récente de réhabilitation de mon ami Delanglade (1).

(1) *Rev. mens. des maladies de l'enfance*, juillet 1899, p. 305.

Si l'état de l'enfant n'est pas trop précaire, — la résistance est plus grande chez les enfants qu'on ne serait tenté de le croire, — il faut faire une *laparotomie iliaque*: *gauche*, selon les uns ; *médiane*, selon les autres, et nous partageons cette dernière opinion (fig. 21). On a affaire alors à ces cas d'absence totale du rectum avec ampoule côlique dans la fosse iliaque, quelquefois même dans la région hypogastrique ou dans la région lombaire.

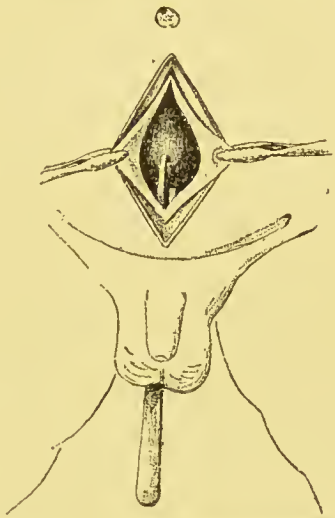

Fig. 21. — *Absence de rectum.* Laparotomie médiane après incision périnéale; abaissement de l'ampoule au périnée.

Chalot (1) a préconisé la *laparotomie iliaque gauche avec abouchement secondaire de l'ampoule côlique au périnée*; on fait une incision dans la fosse iliaque gauche, à 1 centimètre en dedans de l'épine iliaque antéro-supérieure, depuis l'épine pubienne, incision de 7 à 8 centimètres recourbée en dedans à sa partie supérieure. Une fois le péritoine incisé, on recherche l'ampoule et, quand elle est trouvée, on sectionne avec précaution les brides qui la retiennent. Une grande pince courbe introduite par le périnée saisit dans ses mors la partie inférieure de l'ampoule libérée et l'abaisse au périnée. On l'y fixe comme il a été dit plus haut; quelquefois il faut l'inciser pour pouvoir l'abaisser: on la videra de son contenu, avec les précautions indiquées précédemment.

Cette *combinaison de la laparotomie à la périnéotomie* avait été proposée déjà en 1880 par Macléod (de Shangaï)

(1) *Bull. de la Soc. de chir.*, 15 avril 1896, p. 318.

et exécutée en 1888 par Hadra (de Berlin), puis par Delagenière (de Tours) en 1893 : ces derniers chirurgiens ont eu recours à l'incision iliaque gauche. Macléod avait proposé la *laparotomie médiane*, qui me paraît en effet préférable.

J'ai puisé dans la lecture de nombreuses observations la conviction que la laparotomie médiane permet mieux que l'incision iliaque gauche de venir à bout des cas complexes, et dans l'observation que j'ai publiée avec Audard, la laparotomie médiane seule pouvait rendre des services.

Une fois le ventre ouvert et l'ampoule côlique trouvée (car ce n'est pas le rectum, c'est le côlon), deux cas peuvent se présenter : ou *celle ampoule est mobilisable*, et alors vous l'abaisserez *au périnée*, comme l'a fait Chalot après son incision iliaque gauche (fig. 21) ; ou *celle ampoule est immobilisable*, et vous devrez vous résigner à pratiquer un anus iliaque gauche. Mais il est bien entendu que l'anus iliaque gauche est un pis-aller, que vous devrez y avoir recours seulement après l'échec de patientes recherches par la voie périnéale, ou en présence de l'état désespéré de l'enfant. On établit l'anus iliaque quand on ne peut pas faire autrement ; on l'établit du reste de plus en plus rarement depuis qu'on a perfectionné la technique de l'opération périnéale, par la résection du coccyx, l'ouverture du péritoine, etc... Il est bien vrai que M. Kirmisson (1), après avoir couru ainsi au plus pressé, a pu, quelques jours après, aboucher secondairement le rectum au périnée ; il est vrai aussi que d'autres chirurgiens ont pu, au bout de plusieurs années, oblitérer l'anus iliaque et aboucher le rectum au périnée. Mais combien d'enfants porteurs d'anus iliaque ont succombé à l'épuisement, au marasme !

(1) *Bull. de la Soc. de chir.*, 1898.

Nous renvoyons, pour la technique de cet anus iliaque, au chapitre de l'*Occlusion intestinale*.

Nous avons envisagé jusqu'ici l'indication d'urgence la plus commune dans les vices de conformation de l'anus et du rectum : celle qui se présente dans l'imperforation ano-rectale ou dans l'absence de rectum.

Pareille indication d'urgence peut se rencontrer, mais plus rarement, dans les ***abouchements anormaux***. En général, ces abouchements anormaux — les vulvaires peuvent être choisis comme type — permettent une évacuation suffisante au moins jusqu'au sevrage. A ce moment, avec l'augmentation de volume et de consistance des matières, l'obstruction peut survenir d'abord lente, chronique, puis tout d'un coup elle prend une allure aiguë inquiétante (souvent par la présence d'un corps étranger). Aussi, à moins d'un état général trop précaire de l'enfant, vaut-il mieux ne pas s'attarder aux petits moyens, dilatation du trajet par exemple, et, du moment que l'évacuation est insuffisante, il faut faire d'emblée un abouchement de l'ampoule au périnée (*transplantation de l'anus au périnée* de Rizzoli, par le procédé de Dieffenbach, Nélaton).

Dans les cas d'urgence extrême, il faut se contenter de l'abouchement de l'ampoule au périnée sans chercher à supprimer la communication anormale. Cet abouchement sera d'autant plus facile que l'on peut souvent introduire dans l'orifice vaginal ou urétral un stylet qui, recourbé vers le périnée, fera saillir l'ampoule sous le bistouri.

Si l'état général de l'enfant le permet, il est préférable de disséquer l'orifice de communication anormal, de le fermer à la fois du côté du vagin ou de l'urètre et du côté du rectum ; on fera ensuite la « proctoplastie ». En procédant ainsi, on ne sera pas obligé de refaire une opération pour oblitérer le trajet anormal.

VI. — ÉTRANGLEMENT HÉMORROÏDAIRE

La *dilatation anale* est le traitement de choix de la crise d'étranglement hémorroïdaire. On peut la pratiquer sous l'anesthésie générale, à condition que le malade soit en résolution complète, ou, mieux, sous l'anesthésie locale à la cocaïne par la technique de M. Reclus.

Le sujet est placé dans la position de la taille, les cuisses écartées et fléchies fortement sur l'abdomen, le siège relevé. On introduit l'un des pouces enduit de vaseline stérilisée dans l'anus, de façon que sa face palmaire regarde l'ischion correspondant, puis on introduit l'autre pouce et on le place de la même façon. On enfonce les deux pouces dos à dos le plus haut possible et on les écarte l'un de l'autre peu à peu, sans secousse, jusqu'à ce que chacun d'eux s'applique sur l'ischion correspondant. On est généralement obligé de déployer un certain effort ; aussi préférons-nous l'emploi des pouces à celui des index seuls ou des index et des médius. Mais il ne faut pas de brusquerie, pas d'à-coup : on se rend parfaitement compte de l'obstacle vaincu.

Ce n'est pas tout que de dilater l'anus en travers, il faut encore le dilater en hauteur jusqu'à ce que l'orifice reste béant.

La dilatation est accompagnée d'un écoulement sanguin sans importance et de quelques éraillures de la muqueuse.

Je n'ai décrit jusqu'ici que la dilatation anale avec les pouces, parce que c'est celle qu'il faut savoir faire en chirurgie d'urgence ; vous n'avez pas besoin d'un instrument spécial, vous apprécierez parfaitement les progrès de la distension, et, si vous recouvrez vos mains

du gant de caoutchouc qui ne doit pas vous quitter pour les opérations septiques, vous évitez le seul inconvénient qu'on puisse reconnaître à ce procédé, la souillure des doigts.

Dans la chirurgie hospitalière, on se sert presque toujours du spéculum de Trélat, qui permet une dilatation très régulière et très complète.

L'opération terminée, on lave la région opérée avec une solution boriquée et l'on applique un pansement aseptique maintenu par une bande en T. N'introduisez ni mèche, ni drain dans le rectum : cette introduction est mal supportée. Tenez seulement le malade constipé pendant trois ou quatre jours, et n'oubliez pas qu'il a presque toujours à la suite de l'opération une rétention d'urine qui dure vingt-quatre ou quarante-huit heures.

VII. — HERNIES ÉTRANGLÉES

L'accord est fait depuis longtemps entre les chirurgiens sur la nécessité d'intervenir dans l'étranglement herniaire et sur l'urgence de cette intervention. Dès qu'une hernie est devenue irréductible, tendue, douloureuse au pédicule, dès que le malade vomit, c'est assez pour que le chirurgien cherche à rétablir la perméabilité de l'intestin. Inutile d'attendre l'arrêt complet des matières et des gaz; peu importe que le malade ait eu encore quelques selles ou qu'il ait émis quelques gaz : on peut rencontrer ces signes dans le pincement latéral si spécial à la région crurale, et l'on sait cependant combien, dans cette variété d'étranglement, le sphacèle est rapide. Qu'on attende encore moins l'apparition des vomissements fécaloïdes; le malade est déjà profondément intoxiqué à ce moment, et l'opération risque fort d'être trop tardive.

Dans tous les étranglements intestinaux, qu'il s'agisse de striction par une bride, ou de torsion, il y a autre chose que l'élément mécanique : il y a l'augmentation de virulence de la flore microbienne de l'intestin, il y a la perméabilité aux toxines d'une paroi œdématiée, congestionnée.

A côté de la constriction, il y a l'intoxication, la stercorémie, et celle-ci est l'écueil le plus redoutable. Nous en avons une preuve typique dans le pincement latéral.

Par conséquent, dès qu'une hernie cesse de rentrer, il faut intervenir immédiatement. Cette intervention consiste dans la **kélotomie**, débridement de l'anneau constricteur, suivi de la réfection de la paroi, de la cure radicale, en un mot. Est-ce à dire qu'on doive abandonner le **taxis**? Pas absolument. Mais ses indications sont à l'heure actuelle extrêmement restreintes, et son application est régie par quelques règles fondamentales dont on ne doit pas se départir. Ses indications : malade porteur d'une hernie autre que crurale ou ombilicale, et vu quelques heures seulement après le début des accidents, ou vieillard très usé, chez lequel on redoute une opération. Et encore, dans ce dernier cas, en opérant très vite sous l'anesthésie locale à la cocaïne, sans se préoccuper de la réparation de la région, on pourra obtenir un excellent résultat. Mais il est permis d'essayer un grand bain chaud d'abord et une courte séance de taxis ensuite.

Ce taxis doit être fait, si possible, *sous l'anesthésie générale* ; il doit être très *prudent*, *méthodique* et *de courte durée*.

Dans la pratique, on ne voit pas les malades assez tôt après le début des accidents d'irréductibilité pour retirer quelque avantage du taxis; les succès de cette méthode sont trop douteux, et les dangers trop notables pour qu'on l'emploie délibérément.

1. — HERNIE INGUINALE ÉTRANGLÉE.

I. — HERNIE INGUINALE COMMUNE.

La *kélotomie* doit être pratiquée exactement comme une CURE RADICALE ; aussi n'insisterai-je pas longuement sur la technique de la réparation de la paroi abdominale ; celle-ci pourra être faite, suivant les préférences individuelles du chirurgien, par l'un des procédés actuellement en usage (procédé de Lucas Championnière, procédé de Bassini, etc.). Je n'indiquerai ici que les détails de l'opération intéressant spécialement l'étranglement herniaire.

Si le chirurgien est seul, — et cette situation se présentera souvent à la campagne, — il fera l'anesthésie locale à la cocaïne ; de même si le sujet est âgé ou cachectique. En dehors de ces conditions, et dans le milieu hospitalier, on a recours à l'anesthésie générale, éther ou chloroforme administrés prudemment.

PREMIER TEMPS. — ***Découverte du sac.*** — Incision oblique sur le trajet inguinal, remontant assez haut pour permettre un débridement facile (fig. 22).

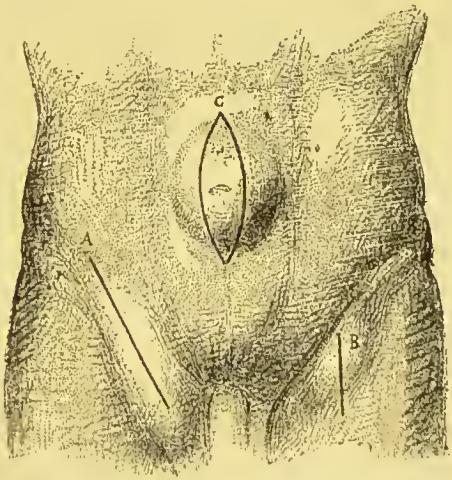

Fig. 22. — *Incisions pour hernies.*
A, *inguinales* ; B, *crurales* ; C, *ombilicales*.

On sectionne la peau, le tissu sous-cutané, l'aponévrose du grand oblique, dont on repère les lèvres avec deux pinces.

Deuxième temps. — *Ouverture du sac.* — Sous l'aponévrose du grand oblique, incisez avec précaution le crémaster plus ou moins étalé à la surface de la hernie, puis la tunique fibreuse commune. Quelquefois le sac est très épais, les points de repère classiques manquent, les plans anatomiques œdématiés ne sont plus nets : servez-vous de la sonde cannelée, faites des plis avec une pince aux feuillets que vous rencontrez, incisez-les prudemment et vous arriverez sans dommage sur le sac que vous ouvrirez : il en sort un liquide plus ou moins abondant, parfois rougeâtre. Agrandissez l'ouverture en haut et en bas. Arrosez d'eau bouillie chaude l'anse intestinale, et enveloppez-la d'une compresse humide chaude.

Troisième temps. — *Débridement.* — Découvrez bien le collet du sac au niveau de l'orifice abdominal du trajet inguinal. Autrefois on le sectionnait avec le bistouri boutonné de Cooper, qui est en effet très commode. Sans avoir besoin d'un instrument spécial, on déprimera fortement l'anse intestinale au-dessous de ce collet et l'on arrivera souvent à soulever avec l'index la bride constrictive; on la sectionnera sur ce doigt aux ciseaux (fig. 23). Dans le cas où la paroi abdominale est très épaisse, l'agent d'étranglement très profond et très serré, incisez sur la sonde cannelée que vous pouvez toujours arriver à glisser sous la bride.

Dans certains cas, il y a plusieurs agents d'étranglement (ainsi certaines hernies congénitales). Sectionnez-les tous, et assurez-vous que l'intestin descend facilement, que le doigt introduit dans l'orifice inguinal profond pénètre sans forcer dans l'abdomen.

Quatrième temps. — *Examen du contenu herniaire. — Résection de l'épiploon.* — Attirez soigneusement l'épiploon et l'intestin, examinez avec attention le contour de la portion serrée, cherchez s'il n'existe pas en un point une solution de continuité de la séreuse,

ou une tache grisâtre, « feuille morte », indiquant le sphacèle de la paroi. Au premier abord, la coloration de l'intestin est alarmante, noirâtre, violacée (le mésentère extrêmement congestionné est parfois aussi vio-

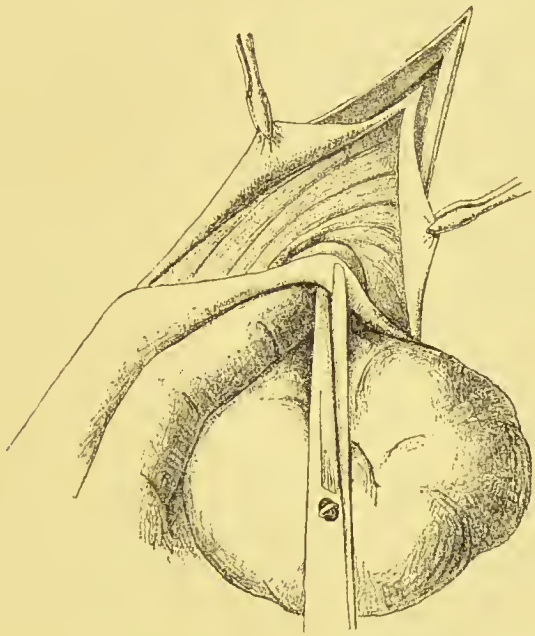

Fig. 23. — *Hernie inguinale gauche étranglée. — Débridement.* L'index gauche est glissé sous le collet que les ciseaux sectionnent.

lacé); arrosez cet intestin d'eau chaude à 45°, salée de préférence, et vous serez souvent étonné de le voir « revenir » complètement. La coloration en devient vive, le pouls bat dans les artères mésentériques. Vous pouvez, par conséquent, rentrer dans l'abdomen l'anse herniée.

Nous parlerons plus tard des cas où l'intestin est sphacélé sur une étendue plus ou moins notable ; nous dirons seulement ici que les petites éraillures de la

séreuse, les déchirures du mésentère seront aisément réparées par des points de suture séparés à la soie fine en un plan ou en deux superposés. Vous pourrez quelquefois enfouir en bourse une zone dénudée.

L'épiploon, quand il existe, « doit » être réséqué, lorsqu'il est sphacélé ou en imminence de sphacèle; il « peut » l'être, lorsqu'il forme un paquet tant soit peu volumineux. Autrement, réintégrez-le dans l'abdomen avec l'intestin.

La *résection de l'épiploon* est précédée d'une ligature qui demande à être très soignée : insuffisamment serrée, chez quelques opérés elle a causé leur mort par hémorragie interne; bien serrée, mais faite sans méthode, elle a rendu très difficile la réduction du moignon épiploïque, ou elle a causé plus tard des accidents fâcheux d'occlusion intestinale.

La ligature de l'épiploon doit être *enchaînée et disposée par étages successifs*. Rendez-vous un compte exact de la perfection de cette ligature avant de réduire l'épiploon.

Cinquième temps. — ***Excision du sac.*** — Une fois le sac vidé de son contenu, disséquez-le, suivant la méthode ordinaire — une compresse de gaze sèche assure à merveille son dépouillement — et excisez-le assez haut, jusqu'au voisinage de l'artère épigastrique et de la graisse périvésicale, après ligature par un nœud de L. Tait ou un fil entre-croisé.

Les adhérences du sac sont quelquefois si solides que la dissection en est très laborieuse et doit rester incomplète. Si le collet est déchiré, suturez-en les deux lèvres par des points en U.

Sixième temps. — ***Restauration du trajet inguinal.*** — *Si l'opération a été particulièrement difficile*, ou si le malade est assez déprimé, suturez rapidement en surjet les lèvres de l'incision abdominale, mais, si possible, faites une restauration soignée de la paroi, de préférence par le procédé de Bassini.

Si la hernie était péritonéo-vaginale complète, testiculaire, gardez un bout de sac inférieurement pour refaire au testicule une cavité vaginale.

II. — HERNIES INGUINALES COMPLEXES.

1° **Par adhérences.** — Nous avons déjà dit qu'il fallait toujours inciser le péritoine avec précaution, de peur de blesser l'intestin.

Quand les adhérences sont récentes, elles sont molles, glutineuses, faciles à dissocier avec les doigts; mais plus tard elles deviennent fibreuses, dures, elles exigent l'emploi des ciseaux ou du bistouri, des ciseaux courbes de préférence. Ces adhérences consistent en surface d'agglutination plus ou moins étendue, ou en cordes épiploïques ou en cordons fibreux.

L'épiploon est généralement aisé à dissocier, la besogne n'est pas facile avec l'intestin ; on peut craindre à chaque instant de le blesser; on détermine souvent des éraillures qu'il faut combler par des points de sutures, ou des hémorragies en nappe assez abondantes. Une compression un peu soutenue avec la gaze sèche suffit souvent à arrêter le saignement; parfois il y a un vaisseau à pincer et à lier; sinon, on touchera la surface saignante avec la pointe faiblement chauffée du thermocautère.

Quand l'état du malade est très précaire et qu'il importe de finir au plus vite l'opération, on ne cherche pas la libération à outrance des adhérences, on débride le collet sans réduire l'intestin dans l'abdomen.

Les *adhérences « charnues naturelles »* (ou par glissement) que le gros intestin présente avec le sac de certaines hernies (surtout gauches) constituent aussi une difficulté opératoire fort importante. Il faut en pareil cas *prolonger très haut l'incision abdominale* pour se donner du jour, et se garder de sectionner l'adhé-

rence qui représente un méso vasculaire indispensable à la nutrition de l'intestin. Quand le sac est bien dégagé, on réduit en masse le méso et le sac.

Lorsque la kélotomie est précoce et l'état général du malade encore excellent, mais à cette seule condition, on peut recourir aux procédés recommandés par Morestin ou par Savariaud : je ne puis les décrire ici (1).

2° **Par disposition anatomique spéciale du sac.** — Il peut exister, à des hauteurs variables sur une paroi du sac, des *diverticules*, et l'intestin qui occupe le diverticule peut s'étrangler au niveau de l'orifice de communication avec la portion principale du sac. Suivant les cas, on peut constater un diverticule funiculo-scrotal, extra-inguinal, intra-inguinal ou *propéritonéal*.

Ces variétés anatomiques ne sont généralement pas diagnostiquées, elles sont reconnues au cours de l'opération ; on doit cependant s'en méfier toutes les fois qu'il y a ectopie testiculaire ou que la symptomatologie n'est pas très franche.

Il faut, au cours de la kélotomie, attirer suffisamment l'intestin au dehors pour être sûr qu'il ne reste pas dans la profondeur un obstacle profond, et, s'il subsiste un doute à cet égard, agrandissez en dehors et en haut l'incision abdominale de façon à bien voir l'orifice profond et à pouvoir libérer le sac. Veillez à bien protéger avec des compresses les anses intestinales voisines, car on n'opère plus dans ce cas extrapéritonéalement, mais bien en plein abdomen. Ce qu'il importe, c'est de se donner du jour, de ne pas opérer à l'aveugle.

Dans le cas où, avec les symptômes d'étranglement herniaire, on ne trouve pas de tumeur inguinale extérieure, mais seulement une tumeur ovoïde plus ou

(1) Voy. Morestin, *Congrès de 1900*. — Savariaud, *Soc. anat.*, 1900, p. 773.

moins parallèle à l'areade erurale et située au-dessus d'elle, il vaut mieux pratiquer l'ineision au-dessus du trajet inguinal. Il a pu arriver enfin que la tumeur sus-inguinale éehappe à l'exploration : on diagnostique alors une oeclusion intestinale, et l'on pratique la laparotomie médiane.

Je ne fais que mentionner pour mémoire la disposition anatomique bien eonnue de la *hernie enkystée de la vaginale* (d'Astley Cooper); elle se reeonnaît immédiatement à l'ouverture du sae, et son traitement ne prête à aueune eonsidération partieulière.

3° **Par anomalies du contenu.** — Ces anomalies eonsistent dans la présenee de hernies de la vessie, de la trompe, de l'ovaire, de l'appendiee, qu'on peut observer isolées ou assoeiées à une hernie intestino-épiploïque.

La *trompe* peut se trouver seule ou avee l'*ovaire*; sa présenee dans le sae n'est reeonnue que pendant l'opération. Elle est souvent trop altérée, ainsi que l'ovaire, pour pouvoir être eonservée. On enlève les deux organes à une eertaine distanee au-dessus du sillon d'étranglement.

La hernie de la *vessie*, soupçonnable avant l'étranglement, ne l'est plus quand vous voyez le malade au moment même de l'étranglement, à moins que vous ne puissiez obtenir des détails préeis sur les symptômes antérieurs de la hernie. Les ehoses se passent généralement ainsi : ou bien, après avoir débridé le eollet et réduit l'intestin, vous voyez dans le sae une tumeur arrondie, grisâtre, lisse, qui donne l'impression d'un seeond sae, et qui siège en dedans et au-dessous de l'anse intestinale réduite. Ou bien, plus souvent, la vessie se présente extérieurement au sae, en dedans et en arrière de lui, au moment où nous aehevons l'isolement du sae et où nous l'attirons à nous avant de le lier. La graisse plus ou moins abondante qui entoure

ce pseudo-sac doit nous faire soupçonner la vessie.

La présence de l'*appendice* n'est pas rare dans les hernies, et son étranglement est possible comme celui du cæcum ou de l'intestin grêle qui l'accompagne. Mais un type clinique spécial est constitué par la présence de l'appendice enflammé dans l'intérieur du sac; c'est l'appendice qui est la cause première des accidents, et l'on assiste à l'évolution d'une *appendicite simple ou gangreneuse dans un sac herniaire.* Les symptômes ne diffèrent pas beaucoup, en général, de ceux de l'étranglement herniaire ; aussi l'appendicite herniaire a-t-elle été le plus souvent une surprise d'opération. Pourtant, quelques nuances cliniques permettent parfois de soupçonner une appendicite herniaire : l'arrêt des matières et des gaz est incomplet, la réaction péritonéale intense, les phénomènes inflammatoires dominent : les téguments sont œdémateux, la peau rouge. Enfin la tumeur est survenue sans cause, tout récemment, nous racontent certains malades.

En pratiquant la kélotomie, vous ouvrez parfois un abcès périsacculaire, et, le sac ouvert, vous observez des dispositions un peu variables : tantôt vous tombez sur un tablier épiploïque et, en le soulevant, vous voyez l'appendice plus ou moins altéré, entouré ou non d'un abcès; tantôt vous ne trouvez rien dans le sac que du liquide suppuré, fétide ou bouillon sale; au niveau de l'orifice inguinal profond, vous sentez et, en débridant, vous voyez un foyer appendiculaire. Tantôt enfin le sac est rempli par l'appendice étranglé et dont les lésions sont plus ou moins marquées. Il est probable que le processus inflammatoire et l'étranglement concourent à produire les désordres que nous observons; dans plusieurs cas, même, il semble bien que l'étranglement soit secondaire. On a pu trouver l'appendice hernié recourbé sur lui-même, très adhérent au sac par sa portion moyenne et perforé seulement au-

dessus de l'anneau inguinal dans sa portion terminale libre. Mon père a publié (1) une observation de ce genre très démonstrative.

Si l'appendicite est de date récente, si elle n'est pas perforante, on pourra faire la cure radicale sans drainage; l'appendice aura été extirpé préalablement suivant la technique habituelle.

S'il y a de l'épiploon dans le sac, il est préférable de l'exciser; si le sac contient un liquide septique louche ou du pus, on se gardera de l'exciser et l'on drainera largement.

De toute façon, l'opération d'une appendicite herniaire ressemble à l'opération d'une appendicite ordinaire.

Je mentionnerai encore, parmi les anomalies du contenu des hernies étranglées, la présence de granulations tuberculeuses sur la paroi du sac ou de noyaux tuberculeux de l'épiploon dont l'ablation peut s'imposer, et enfin l'existence de tumeurs de l'intestin hernié qui nécessite leur exérèse.

4° **Étranglement persistant après le taxis.** — Il se peut qu'après le taxis la perméabilité intestinale tarde à se rétablir; les douleurs sont calmées, les vomissements ont cessé, une période de bien-être s'installe, mais, au bout de quelques heures, les vomissements reviennent avec les douleurs; les selles et les gaz font toujours défaut. Cette persistance des accidents succédant à une période d'amélioration passagère indique généralement une *paralysie intestinale* : le lavement électrique est la meilleure ressource en pareil cas.

Le plus souvent, c'est l'*étranglement qui persiste*, quand on ne voit pas après le taxis le retour rapide des gaz et des garde-robes. Et la situation est plus alarmante que nous ne l'avons indiqué il y a un instant : les

(1) Mouchet (de Sens). — *Gaz. hebd. de méd. et de chir.*, 6 décembre 1900.

douleurs sont restées aussi vives, les vomissements reprennent, le ventre se ballonne de plus en plus, l'état général s'altère progressivement. Pas de doute : l'étranglement n'a pas été levé par le taxis, soit qu'il y ait eu *réduction en masse*, soit qu'il y ait eu refoulement de l'intestin dans un *diverticule*, soit enfin que l'anse intestinale réduite ait conservé des coudures ou des adhérences.

Dans la réduction en masse, sac et contenu sont refoulés à la fois dans le tissu cellulaire sous-péritonéal; lorsqu'il y a refoulement de l'intestin dans un diverticule, le sac n'a pas été réduit, c'est son contenu intestinal seul qui s'est enfoncé dans un diverticule du sac, le plus souvent propéritonéal et congénital, et qui s'y est étranglé.

Il est difficile de distinguer par la clinique ces deux variétés de réduction; on sent parfois, lorsque la réduction est seulement partielle ou lorsqu'il y a eu déchirure du sac au-dessous du collet, des anses intestinales qui occupent encore le trajet inguinal.

En général, quel que soit le mécanisme des accidents observés, on sent en palpant l'abdomen une tumeur située au-dessus du trajet inguinal, au niveau de l'orifice profond, soit en dehors, soit en dedans. Ces signes nous expliquent la persistance de l'étranglement. D'ailleurs, même s'ils manquent, on devra toujours intervenir. L'incision sera sus-inguinale, si l'on a senti à ce niveau une tumeur. Quand on ne sent rien par le palper abdominal, on pratique la laparotomie médiane. Il faut toujours une incision grande, pour pouvoir bien dégager l'intestin.

Un autre accident du taxis, et non des moindres, consiste dans la *réduction d'une anse sphacélée ou perforée*; vous vous trouvez alors en présence d'une péritonite généralisée septique des plus graves, qu'il faut traiter immédiatement par une laparotomie médiane

suivie de fermeture des perforations intestinales et de grand lavage à l'eau salée chaude.

2. — HERNIE CRURALE ÉTRANGLÉE.

Les détails assez précis que nous avons donnés sur la kélotomie dans la hernie inguinale nous permettront d'être bref sur le traitement de la hernie crurale étranglée.

Ce qu'il importe de retenir à propos de cette dernière, c'est que la symptomatologie en est très fruste, presque absente dans certains cas ; on a vu des pincements latéraux ne s'accompagner ni de vomissements, ni de constipation, ni même de malaise. Ces formes insidieuses, latentes, demandent d'autant plus à être dépistées que le sphacèle est très rapide dans la hernie crurale ; à elle plus qu'à toute autre doit s'appliquer le précepte fondamental « d'opérer une hernie dès qu'elle ne rentre pas ».

Pas de taxis, par conséquent ; la kélotomie d'emblée, par incision verticale sur le trajet crural (fig. 22).

Le sac est toujours entouré d'une épaisse couche de graisse. L'agent d'étranglement peut siéger, suivant les cas, au niveau du fascia cribriformis ou au niveau du ligament de Gimbernat. Peu importe ; c'est en dedans du sac qu'est le pont fibreux constricteur, c'est là qu'il faut le sectionner. Nous avons vu, à propos de la hernie inguinale, comment ce débridement devait être effectué ; la même technique est applicable à la hernie crurale.

Si le temps presse, inutile de chercher à refaire un trajet crural : cependant, on pourra toujours tenter de suturer l'aponévrose du pectiné à ce qui reste du fascia cribriformis, principalement à la lame fibreuse qui côtoie e bord inférieur de l'arcade.

Si l'on a tout le temps de soigner cette restauration,

nous recommandons de recourir au procédé de Delagenière : section verticale de l'arcade crurale en deux lambeaux que l'on abaisse et que l'on suture à l'aponévrose du pectiné.

Lorsqu'il existe des difficultés toutes particulières d'isolement du sac, ou lorsque ce dernier présente des diverticules, il faut agrandir l'incision directement en haut, en évitant avec soin la section du cordon chez l'homme.

Dans un cas de tumeur herniaire haut située, chez une femme très grasse, nous sommes d'avis qu'il faut préférer une incision inguinale exactement parallèle à l'arcade crurale : on fend l'aponévrose du grand oblique, sans toucher à l'orifice cutané inguinal ; on relève les muscles petit oblique et transverse et derrière eux le cordon, puis on incise la paroi postérieure du trajet inguinal, et l'on ouvre le péritoine par une incision longitudinale. On a l'anse intestinale herniée sous les yeux. On peut débrider l'anneau tout simplement par une incision de l'arcade crurale sur le doigt ou sur la sonde cannelée de haut en bas.

C'est la méthode d'*opération de la hernie crurale par la voie inguinale proposée par Ruggi et par Tuffier.*

3. — HERNIE OMBILICALE ÉTRANGLÉE.

A la région ombilicale, comme à la région crurale, les accidents d'étranglement offrent un caractère insidieux qui fait trop souvent remettre l'opération à une époque tardive. Il s'agit, dans beaucoup de cas, de grosses hernies anciennes, incomplètement réductibles depuis longtemps, donnant lieu par intermittences à des vomissements bilieux et à de la constipation. On parle d'engouement, d'inflammation herniaire, et l'on attend pour opérer que le sujet soit tombé dans l'hypothermie.

Le taxis est d'autant plus contre-indiqué ici que l'obstacle ne siège pas à l'anneau, mais dans le sac même, sous forme d'adhérences, de brides péritonéales, de cordons épiploïques, etc.

Incision verticale médiane, après désinfection minutieuse de l'ombilic.

Si la peau est mince et altérée au centre de la tumeur herniaire, il faut mener une incision elliptique qui circonscrive la zone cutanée amincie, destinée à disparaître avec le sac (fig. 22).

Si le sac est extrêmement volumineux, ou adhérent sur une très grande étendue à la peau, vous devrez l'ouvrir pour bien l'isoler. Mais, en dehors de ces conditions, vous ferez mieux de disséquer le sac sans l'ouvrir.

Cette dissection achevée, ouvrez-le par une incision elliptique, si vous en avez fait une semblable à la peau, ou par une incision verticale. Repérez les lèvres avec des pinces. L'épiploon se présente dès l'abord, dans la plupart des cas ; il est souvent adhérent et difficile à isoler. On le relève et l'on examine l'intestin sur une grande étendue. On traite épiploon et intestin comme il a été dit à propos des autres hernies.

On se trouvera bien de pratiquer ensuite la résection de l'anneau ombilical, l'*omphalectomie* (Condamin, Le Dentu).

La restauration de la paroi abdominale se fera soit en un seul plan avec des fils d'argent ou de bronze d'aluminium traversant scrupuleusement tous les feuillets, soit en trois plans : surjet péritonéal, points séparés musculaires, points aponévrotiques antérieurs.

Si l'état du malade est très précaire, on ne cherchera pas à réduire le sac, on se contentera de détruire toutes les adhérences, toutes les brides qui se trouvent dans le sac ; on réséquera, s'il y a lieu, l'épiploon et l'on débridera suffisamment l'anneau. Puis on refermera simplement l'ouverture du sac.

Plus tard, *la période aiguë terminée,* on pourra, par une opération secondaire, réduire le sac et son contenu, faire cette fois la cure radicale.

VIII. — HERNIES GANGRENÉES

Nous avons supposé jusqu'ici que l'intestin hernié avait conservé toute sa vitalité et que sa réduction ne devait laisser prise à aucune hésitation. Mais il n'en est pas toujours ainsi, et l'on peut se trouver en face des éventualités suivantes :

1° *Anse intestinale suspecte ;*

2° *Anse gangrenée sans solution de continuité ;*

3° *Anse perforée en un ou plusieurs points. Phlegmon stercoral.*

1. — ANSE SUSPECTE.

Une anse intestinale étranglée est *suspecte* lorsque sa *surface séreuse est dépolie*, pseudo-membraneuse ; lorsque sa *coloration* est noirâtre, feuille morte (Velpeau), olive ; lorsque son *odeur* est fétide ; enfin lorsque sa *consistance* est mollasse, comparable à celle du papier mouillé.

Deux cas peuvent se présenter lorsque l'anse herniée est suspecte : ou bien la vitalité n'est véritablement douteuse que sur une zone très restreinte, — généralement sur le contour de la portion serrée, au collet ; — ou bien la zone suspecte est étendue.

Dans le premier cas, la zone suspecte limitée sera *enfouie* par le procédé que nous allons décrire plus loin.

Dans le dernier cas, il n'y a qu'une bonne pratique, celle qui consiste à *débrider la hernie sans la réduire.* Mais d'abord il faut s'assurer très exactement de l'état de vitalité de l'intestin : irriguez-le largement avec de l'eau bouillie chaude à 45°, salée de préférence, et cela pendant

quelque temps : vous le verrez bientôt, s'il doit « revenir », prendre une coloration d'un rouge vif, le pouls battra dans les vaisseaux mésentériques, la consistance de la paroi cessera d'être flasque, vous pourrez rentrer cette anse herniée. Au besoin, vous emploierez une autre manœuvre exploratrice qui consiste à inciser un point de la séreuse jusqu'à la tunique musculaire. Si la paroi saigne, c'est que sa vitalité est satisfaisante. On suture avec deux points de Lembert la petite incision de la séreuse.

Si l'on reste dans le doute, après avoir bien nettoyé le sac et son contenu, on débridera largement et l'on s'assurera, par des pressions douces et répétées, que l'intestin est redevenu perméable.

Un ou deux points de suture de Lembert au catgut seront passés dans chaque bout de l'anse herniée et le fixeront aux bords de l'anneau pour empêcher l'intestin de rentrer dans l'abdomen. On recouvre l'anse de compresses aseptiques, on referme seulement en partie la plaie des parties molles. C'est ce que M. Lejars appelle très spirituellement « mettre l'anse en quarantaine ». On la tient ainsi en observation pendant trois ou quatre jours, quelquefois un peu plus, cela dépend. Si le sphacèle intestinal redouté s'affirme, l'intestin se perfore et l'on assiste à la formation d'un anus contre nature, mais la cavité péritonéale a été protégée, il n'y a pas à redouter d'accidents.

Si, au contraire, les selles deviennent régulières, si l'anse reprend une coloration et une consistance normales, on peut la réduire en enlevant les catguts qui la relient à l'anneau ou, s'ils sont résorbés, en détruisant les adhérences molles qui se sont constituées à ce niveau.

D'ailleurs, en pareil cas, l'anse herniée tend spontanément à rentrer dans l'abdomen, et le chirurgien n'a qu'à favoriser le travail de la nature.

2. — ANSE GANGRENÉE ET NON PERFORÉE.

La gangrène de l'anse est certaine; les signes dont nous avons parlé plus haut sont au complet. Ce sphacèle se présente sous des formes diverses :

1° ***Une ou plusieurs plaques circonscrites***, soit au sillon d'étranglement, soit sur le bord convexe de l'anse. Vous avez deux procédés de réparation à choisir : l'*enfouissement* ou invagination partielle, procédé du « tout à l'égout », procédé de Martinet (de Sainte-Foy-la-Grande) et l'*excision losangique suivie de suture* (Chaput) (fig. 5 et fig. 6).

L'enfouissement se pratique dans le sens longitudinal ou dans le sens transversal, suivant la direction du grand axe de la plaque sphacélée; on rabat au-dessus d'elle deux plis de la paroi saine et on les suture l'un à l'autre (fig. 5). Il faut que l'adossement des plis soit large; un second surjet augmente les chances de coaptation.

Quand l'escarre est très étendue, l'enfouissement a l'inconvénient de créer dans la lumière de l'intestin un pli ou une valvule qui peut nuire à son fonctionnement. Une autre contre-indication réside dans la friabilité de la paroi intestinale au voisinage de l'escarre : les surfaces d'adossement ne peuvent plus être suffisantes. Dans ces conditions, vous aurez recours à l'*excision losangique, suivie de suture*. Nous renvoyons, pour la description de cette opération, au chapitre des *Contusions de l'abdomen*.

2° ***Plaques multiples, plus ou moins rapprochées.*** — L'intestin peut être transformé en écumoire. Les indications opératoires sont ici les mêmes que dans le sphacèle total.

3° ***Sphacèle total.*** — Si la zone sphacélée en masse n'a pas plus de 10 centimètres de longueur, et si la paroi

n'est pas friable à ses extrémités, suivez le conseil de Guinard et employez l'*enfouissement total* de l'anse sphacélée dans le bout inférieur.

Détachez d'abord le mésentère du bord supérieur du segment à enfouir, pincez les vaisseaux qui saignent, réséquez immédiatement le mésentère en coin s'il est sphacélé. Maintenez entre vos doigts le bout inférieur, et cherchez à invaginer le segment gangrené dans ce bout, avec 2 centimètres au delà pour pouvoir suturer en tissu sain.

Réunissez alors par deux surjets, un séro-musculaire et un séro-séreux superficiel, le bout inférieur au bout supérieur. Puis suturez les lèvres de l'incision mésentérique.

Si l'invagination totale n'est pas possible, vous êtes en présence de deux méthodes qu'on a trop longtemps et à tort opposées l'une à l'autre : la *résection intestinale suivie d'entérorraphie* et l'*anus contre nature*.

La *résection intestinale* est évidemment l'*opération de choix*, toutes les fois qu'elle est possible ; mais si l'intoxication est profonde, surtout chez les gens âgés, si le chirurgien ne possède pas une assistance ou une instrumentation suffisantes, l'anus contre nature reprend ses droits. L'entérostomie est une opération toujours longue, laborieuse, souvent grave. Il est vrai que l'emploi des boutons anastomotiques en abrège singulièrement la durée et en simplifie la technique, mais il expose, d'autre part, à des accidents tels que la majorité des chirurgiens l'a abandonné. La querelle des « boutonistes » et des « suturistes » s'est terminée par la victoire de ces derniers. D'ailleurs, le bouton de Murphy n'est applicable qu'à l'intestin grêle. Aussi bien parlerai-je seulement de l'*entérorraphie circulaire par suture à la soie*. Ce n'est pas le lieu de répéter les détails de cette opération, complètement décrite dans le premier chapitre (fig. 9).

La réunion bout à bout n'est pas applicable si le calibre des deux segments intestinaux à unir est disproportionné; vous pratiquerez alors la réunion par *implantation latérale* : l'un des bouts étant fermé, l'autre est implanté dans lui. Cette méthode est en général supérieure à l'entérorraphie circulaire.

L'*entéro-anastomose latérale*, dans laquelle les deux bouts sont fermés, puis abouchés latéralement l'un à l'autre, est encore plus satisfaisante, mais la durée plus longue de l'intervention nous empêche ici de recourir à cet excellent mode de réunion intestinale.

L'*anus contre nature* est un pis-aller et il faut, autant que possible, le constituer de telle façon qu'il puisse être refermé plus tard assez facilement.

Si l'anse gangrenée est courte, incisez en pleine gangrène sur le bord libre et suturez les lèvres de l'incision aux bords du sac et de la peau. Assurez-vous de la perméabilité de l'intestin, et débridez au besoin, mais juste ce qu'il faut, l'anneau constricteur. Lorsque la plaque sphacélée n'est pas par trop étendue, on peut l'exciser et suturer correctement les bords de l'ouverture à la peau (fig. 15).

Dans le cas d'anse gangrenée longue, le mieux est de la réséquer et de réséquer avec elle la portion de mésentère altérée ; puis on abouche les deux bouts intestinaux à la peau. On réunit d'abord les deux bouts l'un à l'autre par leur tranche postérieure, puis on les suture à la peau par le reste de la circonférence.

3. — ANSE GANGRENÉE ET PERFORÉE. PHLEGMON STERCORAL.

Une fois le foyer bien détergé, on s'aperçoit parfois de la seule présence de plusieurs perforations petites ou d'une seule plaque gangreneuse perforée à son centre : dans ce cas, on peut tenter la fermeture des

perforations, en ayant soin, bien entendu, de ne pas rentrer l'intestin, et de ne suturer la plaie des téguments qu'en haut et en bas.

Le plus souvent, la tâche du chirurgien se borne à l'ouverture d'un phlegmon, ouverture large suivie d'irrigation abondante et d'agrandissement de l'orifice intestinal. Au besoin on débride légèrement l'anneau. Si, en quelques points, « le mort est assez séparé du vif », on peut l'exciser. On applique un pansement humide et, si l'anus ne siège pas sur une anse d'intestin grêle trop élevée, on peut espérer que le malade survivra. Il ne restera plus qu'à fermer son anus contre nature par une intervention secondaire.

TABLE DES MATIÈRES

Préface 5
I. — Contusions de l'abdomen 7
1. Indications opératoires 7
2. Technique opératoire 9
Sutures intestinales, 11. — Entérorraphie circulaire, 14. — Entéro-anastomose latérale 18
II. — Plaies de l'abdomen 22
Plaies étroites, 23. — Plaies larges, 24. — Plaies par armes à feu 25
III. — Occlusion intestinale 27
1. Diagnostic et indications opératoires 27
2. Traitement de l'occlusion intestinale aiguë 32
Médical, 32. — Chirurgical 34
1. Laparotomie 35
1° Rechercher l'obstacle, 35. — 2° Lever l'obstacle 36
2. Anus contre nature 42
1° Entérostomie de Nélaton (iléostomie ou cœcostomie ; anus iliaque droit), 42. — 2° Colostomie (anus iliaque gauche) 44
IV. — Appendicite 46
1. Indications opératoires 46
2. Technique opératoire 52
Incision de Roux, 53. — Incision de Jalaguier, 53. — Abcès iliaque, 55. — Gâteau épiploïque ou cæcum adhérent, 57. — Ablation de l'appendice, 58. — Sièges anormaux de l'appendicite 63
V. — Imperforation ano-rectale 65
Création d'un anus périnéal 66
1° On trouve l'ampoule, 67. — 2° On ne trouve pas l'ampoule. Colostomie par voie combinée 70
VI. — Étranglement hémorroïdaire 74
VII. — Hernies étranglées. Kélotomie 75
1. Hernie inguinale étranglée 77
I. — Hernie inguinale commune 77
II. — Hernies inguinales complexes 81
1° Par adhérences, 81. — 2° Par disposition anatomique spéciale du sac, 82. — 3° Par anomalies du contenu, 83. — 4° Étranglement persistant après le taxis 85
2. Hernie crurale étranglée 87
3. Hernie ombilicale étranglée 88
VIII. — Hernies gangrenées 90
1. Anse suspecte 90
2. Anse gangrenée et non perforée 92
3. Anse gangrenée et perforée. — Phlegmon stercoral 94

6359-02. — Corbeil. Imprimerie Ed. Crété.

Librairie J.-B. BAILLIÈRE & FILS
19, RUE HAUTEFEUILLE, PARIS

Les Actualités Médicales

Nouvelle Collection de Volumes in-16 de 96 pages, avec figures, cartonnés

à 1 fr. 50

Souscription à 12 Actualités cartonnées..... **16** fr.

Il paraît environ 12 volumes par an.

Le succès a consacré la valeur et l'utilité des ***ACTUALITÉS MÉDICALES***, puisque, en moins de trois ans, quatre volumes sont déjà arrivés à leur *deuxième édition ;* et que ces deuxièmes éditions sont des œuvres réellement nouvelles, de nouvelles *actualités*. A côté des livres classiques, des traités didactiques, il y a place pour une collection de monographies destinées à exposer les idées nouvelles, les faits nouveaux.

Les ***ACTUALITÉS MÉDICALES*** ne font double emploi avec aucun autre livre : elles complètent tous les traités de médecine, de bactériologie, de thérapeutique, de chirurgie et les mettent au courant des progrès des sciences médicales.

Dès qu'une question est à l'ordre du jour, une monographie destinée à la résumer et à la mettre au point est aussitôt publiée.

Chaque question est traitée par celui qui l'a spécialement étudiée, ou par un auteur dont le nom fait autorité. On s'attache tout particulièrement au côté pratique, de telle façon que les étudiants, pour leurs examens, les candidats, pour leur concours, les praticiens, pour l'exercice journalier de leur profession, trouvent dans cette collection ce qu'il leur est indispensable de connaître pour être au courant des nouveautés médicales. La liste des ***ACTUALITÉS MÉDICALES*** rend compte du but poursuivi.

L'*Appendicite*, par M. le Dr Aug. Broca, a paru au moment où la question se discutait à l'Académie de Médecine et à la Société de Chirurgie; l'appendicite est la maladie à la mode, c'est bien une actualité; il était difficile de trouver un auteur plus compétent pour traiter ce sujet.

Les *Maladies du Cuir chevelu*, du Dr GASTOU, paraissent au moment où la pelade est en question à la *Société de Dermatologie*.

M. le Dr GRASSET, dont l'éloge n'est plus à faire, a consacré une trilogie à la neuropathologie (*Anatomie clinique des Centres nerveux. — Diagnostic des Maladies de la Moelle. — Diagnostic des Maladies de l'Encéphale.*

Les Rayons de Röntgen reçoivent chaque jour de nouvelles applications en médecine et en chirurgie. Les monographies du Dr BÉCLÈRE, médecin des hôpitaux, le promoteur de la radiographie et de la radioscopie dans les services hospitaliers de Paris (*Rayons de Röntgen et Diagnostic de la Tuberculose*, *Rayons de Röntgen et Diagnostic des Affections thoraciques*) et celle du Dr RÉGNIER, chef du laboratoire de radiographie de la Charité (*Radiographie et Radioscopie cliniques*) vulgarisent cette précieuse découverte.

Les nouveaux procédés de Diagnostic : la *Cryoscopie des Urines* par CLAUDE et BALTHAZARD ; les nouvelles méthodes de traitement : la *Mécanothérapie ;* les nouvelles recherches bactériologiques sur la *Diphtérie*, le *Rhumatisme*, le *Pneumocoque*, le *Tétanos* — voilà autant d'actualités qui ont pris place dans la collection.

Les noms de LÉPINE, TEISSIER, GALLIARD, COURMONT, BROCA, SOUPAULT, Marcel LABBÉ, BARBIER, pour ne citer que quelques auteurs des ***ACTUALITES MEDICALES***, sont connus de tous les médecins, tant en France qu'à l'Etranger ; ils ont tous une haute compétence pour les sujets qu'ils traitent.

Toutes les fois que le sujet le comporte, des *figures originales* sont intercalées dans le texte ; la plupart des ***ACTUALITÉS MÉDICALES*** sont illustrées (***25 Actualités*** sur ***38*** sont ***illustrées***).

Pour répandre les progrès journaliers des sciences médicales, il était nécessaire de condenser les Actualités en de petits volumes, d'un format portatif, revêtus d'un élégant cartonnage (qui supprime la nécessité de couper les pages et évite la dépense d'une reliure), et cependant d'un prix très modique.

DERNIERS VOLUMES PARUS :

Les Maladies du Cuir chevelu, de GASTOU.

Les Dilatations de l'Estomac, de Maurice SOUPAULT.

Le Sang, de Marcel LABBÉ.

Les Oxydations de l'Organisme, de ENRIQUEZ et SICARD.

EN PRÉPARATION :

La Démence précoce, par DENY et ROY.

Le Cytodiagnostic, par Marcel LABBÉ.

Le Rein mobile, par CHEVALIER.

Anatomie clinique des Centres nerveux,

par le Dr GRASSET, professeur de clinique médicale à l'Université de Montpellier. 2e *édition*, 1902. 1 vol. in-16, 96 pages, avec 12 figures, cartonné..... 1 fr. 50

L'*Anatomie clinique des centres nerveux* s'est complètement modifiée depuis quelques années. M. le professeur Grasset a rendu un véritable service aux praticiens en résumant l'état de cette question.

M. Grasset étudie d'abord l'anatomie clinique générale des centres nerveux, le neurone, les connexions des neurones entre eux, leur groupement en systèmes et le développement des centres nerveux. Puis il aborde l'anatomie clinique spéciale des centres nerveux, c'est-à-dire l'appareil nerveux central de la motilité et de la sensibilité générale, de la vision, de l'ouïe, du goût et de l'odorat, du langage. Il termine par l'appareil nerveux central de la circulation, des sécrétions, de la respiration et de la digestion.

Diagnostic des Maladies de la Moelle, *siège des Lésions*,

par le Dr GRASSET, professeur de clinique médicale à l'Université de Montpellier. 2e *édition*, 1901. 1 vol. in-16, 96 pages et figure, cartonné..... 1 fr. 50

Étant donné un malade chez lequel on a reconnu une maladie de la moelle, comment peut-on cliniquement déterminer le siège précis de l'altération médullaire? Quel est le système ou quels sont les systèmes de la moelle qui sont atteints? A quelle hauteur de l'axe spinal siège la lésion? Voilà les questions qu'étudie M. Grasset.

L'auteur sépare le syndrome cérébello-postérieur (maladie de Friedreich); il complète le tableau des troubles moteurs et sensitifs correspondant aux différents sièges (en hauteur) de lésion médullaire; il a révisé la théorie des contractures et la théorie des réflexes dans les lésions transverses totales de la moelle, d'après les derniers travaux de Van Gehuchten sur les réflexes; il a précisé la double (et peut-être triple) localisation des centres médullaires : localisation (périphérique), radiculaire et segmentaire.

Diagnostic des Maladies de l'Encéphale, *siège des Lésions*,

par le Dr GRASSET, professeur de clinique médicale à l'Université de Montpellier. 1901. 1 vol. in-16, 96 pages et 6 figures, cartonné..... 1 fr. 50

Comme pour la moelle, le professeur Grasset étudie successivement le syndrome des divers grands systèmes nerveux de l'encéphale.

Il passe en revue le syndrome de l'appareil encéphalique sensitivo-moteur avec les *paralysies, convulsions, contractures, anesthésies*, le *diagnostic général de l'hémiplégie organique*, le syndrome de l'appareil central de la vision avec les *troubles sensoriels, troubles moteurs* et le *diagnostic du siège d'une lésion dans l'appareil central de la vision*; le syndrome de l'appareil encéphalique de l'orientation et de l'équilibre, le syndrome de l'appareil nerveux du langage avec les *aphasies, paraphasies, anarthries, dysarthries*; le syndrome de l'appareil encéphalique de la circulation, des sécrétions et de la nutrition, de la digestion et de la respiration.

Le Tétanos, par les Drs J. Courmont et M. Doyon, professeur et professeur agrégé à la Faculté de médecine de Lyon. 1899. 1 vol. in-16, 96 pages, avec figures, cart. 1 fr. 50

Les auteurs étudient successivement le *poison tétanique*, le *tétanos expérimental par injection de toxine tétanique*, les *particularités du mode d'action de la toxine tétanique*, la *localisation des effets de la toxine*, les *lésions nerveuses chez les tétaniques.*

Un chapitre est consacré au diagnostic et au pronostic, et l'ouvrage se termine par le traitement au sérum antitétanique (sa fabrication, ses propriétés, son emploi).

« Il y a dix ans, disent les auteurs, en terminant, aucune ligne de ce livre n'aurait pu être écrite. »

Combien d'idées nouvelles et de faits intéressants sont exposés dans le livre de MM. Courmont et Doyon. L'ouvrage est écrit d'une façon claire et attachante. Nous ne saurions trop en recommander la lecture à ceux qui s'intéressent aux conquêtes de la science moderne.

(*La Presse médicale.*)

Le Rhumatisme articulaire aigu *en bactériologie,* par les Drs H. Triboulet, médecin des hôpitaux de Paris, et A. Coyon, interne des hôpitaux. 1900. 1 vol. in-16, 96 pages, avec figures, cartonné..... 1 fr. 50

L'infection secondaire est vraisemblablement la seule raison d'être des différences cliniques qui s'observent dans l'évolution des polyarthrites fébriles aiguës à début souvent identique. Cette infection, la bactériologie la révèle par la présence dans le sang et sur certains viscères, de germes variés : bacille d'Achalme, diplococcus et quelquefois staphylocoques qui font les complications viscérales. Les auteurs attirent plus spécialement l'attention sur un diplococcus, hôte du tractus gastro-intestinal, qui peut passer dans le sang et donner lieu à des phénomènes de septicémie parmi lesquels un des mieux caractérisés est l'endocardite dite rhumatismale.

Le Pneumocoque, par Lippmann, interne des hôpitaux de Paris. Introduction par le Dr Duflocq, médecin des hôpitaux de Paris. 1900. 1 vol. in-16, 96 p. et fig., cart. 1 fr. 50

Le temps n'est plus où l'on reconnaissait au pneumocoque le *seul droit* de *faire* de la pneumonie. Nous savons aujourd'hui que ce genre peut déterminer les localisations les plus diverses, qu'il n'est peut-être pas d'organe ni de tissu de l'économie qu'il ne soit susceptible d'envahir à un moment donné de son évolution. Nous savons aussi que chacune de ces localisations nécessite une thérapeutique spéciale, basée sur un diagnostic bactériologique *exact* et rapide. D'où l'intérêt de l'excellente monographie de M. Lippmann, où il étudie successivement le genre pneumocoque, les pneumococcies expérimentales et les pneumococcies humaines. L. B.

(*Gazette des hôpitaux.*)

Les États neurasthéniques, *formes cliniques, diagnostic, traitement,* par GILLES DE LA TOURETTE, professeur agrégé à la Faculté de médecine de Paris, médecin de l'hôpital Saint-Antoine. 2e *édition.* 1900. 1 vol. in-16, 96 p., cartonné..... 1 fr. 50

Le volume de M. Gilles de la Tourette, *les États neurasthéniques*, est une mise au point très intéressante de cette question toute d'actualité. La neurasthénie n'est pas une maladie, une entité morbide, c'est un état ou plutôt une réunion d'états qu'il faut savoir différencier.

Élève de Charcot, M. Gilles de la Tourette distingue, comme son maître, l'état neurasthénique vrai, l'état neurasthénique héréditaire ou constitutionnel et l'état hystéro-neurasthénique.

Voici les principaux chapitres :

La neurasthénie vraie. — La neurasthénie héréditaire ou constitutionnelle. — L'association hystéro-neurasthénique. — Traitement des états neurasthéniques. — Traitement de l'association hystéro-neurasthénique.

Les Myélites syphilitiques, *formes cliniques et traitement,* par GILLES DE LA TOURETTE, professeur agrégé à la Faculté de médecine de Paris, médecin de l'hôpital Saint-Antoine. 1899. 1 vol. in-16, 92 p., cartonné.. 1 fr. 50

La question des *Myélites syphilitiques* est une question pratique au premier chef, car la moitié des affections médullaires ont la syphilis pour cause. C'est peut-être un des seuls groupes des maladies de la moelle sur lequel le traitement se montre efficace.

Les formes cliniques de la syphilis médullaire sont nombreuses. M. Gilles de la Tourette passe successivement en revue le mal de Pott syphilitique, les gommes intravertébrales, les myélites proprement dites, la syphilis maligne précoce du système nerveux, les myélites aiguës et chroniques et les myélites à formes irrégulières.

Le Traitement pratique de l'Épilepsie, par GILLES DE LA TOURETTE, professeur agrégé à la Faculté de médecine de Paris, médecin de l'Hôpital Saint-Antoine. 1901. 1 vol. in-16, 96 pages, cartonné..... 1 fr. 50

Le Dr Gilles de la Tourette considère que l'épilepsie est justiciable des sels de bromure; c'est le meilleur, sinon le seul traitement à mettre en œuvre. Mais il faut savoir administrer les sels de bromure ; il faut n'en donner ni trop, ni trop peu ; la dose qui guérit, la dose suffisante de bromure s'établit sur certain signe physique fourni par les pupilles.

L'hygiène des épileptiques fait l'objet d'un chapitre. Puis viennent les adjuvants de la cure bromurée, le traitement des accès, le traitement de quelques variétés d'épilepsie, etc.

Le bromure, administré dans les conditions qu'indique M. Gilles de la Tourette, par un médecin expérimenté, « peut guérir l'épilepsie et la soulage toujours ».

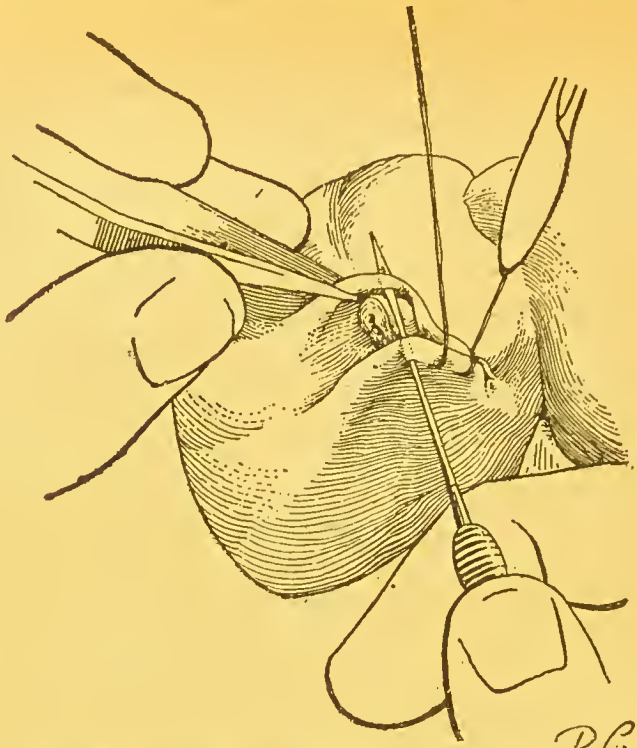

Figure extraite de **Broca** : *L'APPENDICITE* P.G.

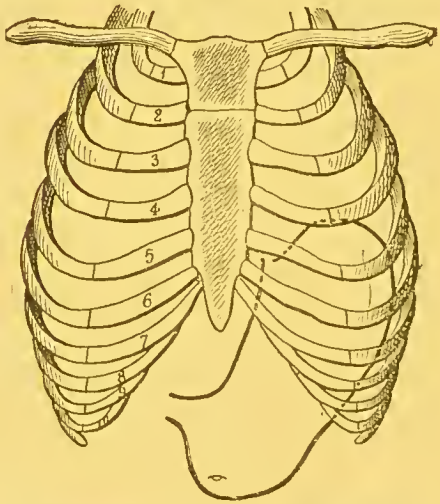



Estomac en dislocation verticale sans dilatation.

Figure extraite de **Soupault** :
LES DILATATIONS DE L'ESTOMAC

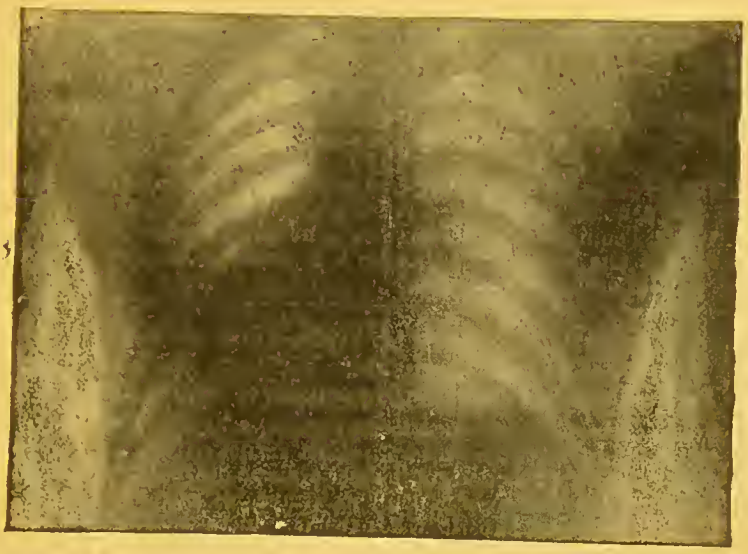

Sclérose du lobe inférieur du poumon gauche.

Figure extraite de **Béclère :** *LES RAYONS DE RÖNTGEN et le Diagnostic des Affections Thoraciques.*

Pseudo-pelade décalvante.

Figure extraite de **Gastou :** *LES MALADIES DU CUIR CHEVELU*

Les Auto-Intoxications de la Grossesse, par le Dr Bouffe de Saint-Blaise, accoucheur des hôpitaux de Paris. 1899, 1 vol. in-16, 96 pages, cartonné..... 1 fr. 50

L'organisme sain est une fabrique de poisons, et le fonctionnement normal de cet organisme est toujours sous la dépendance de l'intégrité de certains organes qui le défendent contre ses ennemis du dedans.

M. Bouffe de Saint-Blaise s'inspirant des idées de son maître, M. Pinard, pense que, pendant la grossesse, la femme doit avoir à lutter d'une façon particulière, l'équilibre de ses fonctions pouvant se rompre plus aisément. Il attribue à une intoxication spéciale à la grossesse certains troubles, de même que les accès éclamptiques.

La Psychologie de l'Instinct sexuel, par le Dr Joanny Roux, médecin des hôpitaux de Saint-Etienne, 2e édition, 1903, 1 vol. in-16, 96 pages et figure, cart. 1 fr. 50

Excellente étude où, sous une forme concise, sont abordés quelques-uns des problèmes qui se rattachent à l'instinct sexuel.

Après avoir montré facilement le déterminisme des phénomènes sexuels chez les êtres les plus simples, l'auteur étudie les phénomènes les plus compliqués de l'amour supérieur. Sans qu'on puisse oublier le but général de la démonstration, on trouve toute une suite d'observations fines et concises qui donnent le plaisir intense des choses vécues.

Les Régénérations d'Organes, par le Dr P. Carnot, docteur ès sciences, ancien interne des hôpitaux de Paris. 1899, 1 vol. in-16, 96 pages, 14 figures, cartonné.... 1 fr. 50

Après avoir distingué la *régénération physiologique* de la *régénération accidentelle* ou *traumatique* et de la *régénération pathologique*, l'auteur expose le *mécanisme de la régénération* et le *processus de régénération* des différents tissus. Il étudie ensuite les *régénérations épithéliales*, les *régénérations du système nerveux*, des *surfaces épidermiques*, des *muqueuses* et des *organes glandulaires*. C'est un livre utile où la pratique suit de près la théorie ; l'auteur a eu en vue les applications thérapeutiques.

La Psychologie du Rêve au point de vue médical, par N. Vaschide et H. Piéron, chef des travaux du laboratoire de psychologie expérimentale des Hautes-Études. 1902. 1 vol. in-16 de 96 pages, cart..... 1 fr. 50

Il y a dans le rêve une source précieuse de renseiguements sur notre état psychologique et sur notre état physiologique le plus intime ; il faut que le médecin s'habitue à cette investigation comme aux autres.

C'est la pathologie nerveuse qui est la plus intéressée à connaître l'état du rêve ; mais la pathologie générale ne doit pas négliger les signes fournis de ce côté. Le rêve a une importance dans les maladies infectieuses, intestinales, cardiaques, pulmonaires.

La Cryoscopie des Urines, *application à l'étude des affections du Cœur et des Reins,* par le Dr H. CLAUDE, médecin des hôpitaux de Paris, et V. BALTHAZARD, interne des hôpitaux de Paris. 1901. 1 vol. in-16, 96 pages et 21 figures, cartonné..... 1 fr. 50

Les méthodes de diagnostic se multiplient; après l'épreuve du bleu pour la perméabilité rénale, voici la cryoscopie des urines. Cette nouvelle méthode (détermination de la température de congélation) rend de grands services pour le diagnostic et le pronostic des affections du cœur et des reins.

Après avoir exposé ce qu'est la cryoscopie au point de vue physique, les auteurs indiquent les applications au diagnostic des maladies du cœur, des néphrites, ils examinent ce qu'est la cryoscopie de l'urine des cardio-rénaux. Enfin, ils passent en revue les différents modes d'exploration de la fonction rénale (méthodes Koranyi, Kummel, L. Bernard).

La cryoscopie était une question à l'ordre du jour au Congrès de médecine de 1900, il était donc utile de mettre au point cette méthode.

Cancer et Tuberculose, par le Dr H. CLAUDE, médecin des hôpitaux de Paris. 1900. 1 vol. in-16, 96 pages et fig., cartonné..... 1 fr. 50

L'auteur traite successivement du cancer développé sur une lésion tuberculeuse préexistante, des diverses formes d'association du cancer et de la tuberculose, de l'infection tuberculeuse compliquant un néoplasme, enfin des relations pathogéniques générales du cancer et de la tuberculose.

L'évolution, le pronostic et le traitement de ces néoplasmes mixtes, encore si peu connus, peuvent être très différents de ceux des lésions simples auxquelles on peut supposer avoir affaire.

La Mécanothérapie, *Application du mouvement à la Cure des Maladies,* par le Dr L. REGNIER, chef de laboratoire à l'hôpital de la Charité. 1901. 1 vol. in-16, 92 pages, avec figures, cartonné..... 1 fr. 50

La mécanothérapie s'applique au traitement de toutes les affections qui peuvent bénéficier de l'emploi de la gymnastique; elle ne saurait évidemment constituer une méthode exclusive, mais elle joue un rôle important comme auxiliaire des indications ordinaires dans nombre de maladies.

L'auteur passe d'abord en revue les appareils employés : appareils à mouvements actifs et à mouvements passifs, appareils électriques pour le massage vibratoire et appareils d'orthopédie. Puis il fait connaître les effets thérapeutiques de la mécanothérapie, ses indications et ses contre-indications dans les diverses maladies énumérées plus haut.

Tous les praticiens qui liront ce petit volume seront au courant de cette médication nouvelle.

La Diphtérie, *nouvelles recherches bactériologiques et cliniques, prophylaxie et traitement,* par les Drs H. Barbier, médecin de l'hôpital Hérold, et G. Ulmann, ancien interne des hôpitaux de Paris. 1899. 1 vol. in-16, 96 pages, 7 figures, cartonné..... 1 fr. 50

Appelés l'un et l'autre à diriger pendant plusieurs mois un service de diphtérie à l'hôpital Trousseau, les auteurs ont consigné dans ce volume les faits nouveaux qu'ils ont pu constater dans l'étude de cette maladie.

1° Au point de vue bactériologique, ils ont établi que seul le bacille long, touffu, était le vrai bacille de la diphtérie.

2° Au point de vue clinique, ils ont distingué les diphtéries pures des diphtéries associées.

3° Au point de vue thérapeutique, ils ont montré que le sérum antidiphtérique, tout puissant contre la diphtérie pure, est inefficace contre la diphtérie associée, qui, elle, relève de la médication antiseptique.

La Grippe, par le Dr L. Galliard, médecin de l'hôpital St-Antoine. 1898. 1 vol. in-16, 96 pages, 7 fig., cart. 1 fr. 50

M. Galliard fait une histoire de la grippe, à la fois très documentée et facile à lire.

Voici les principaux chapitres :

Une épidémie. — Le microbe. — Les symptômes. — Les modalités cliniques. — Les complications. — Le traitement. — La prophylaxie.

Traitement de la Syphilis, par le Dr Emery, ancien chef de clinique de la Faculté de médecine de Paris. Préface de M. le professeur Fournier. 1900. 1 vol. in-16, 96 pages, cartonné..... 1 fr. 50

M. le Dr Emery groupe sous une forme succincte toutes les questions qui se rattachent au traitement de la syphilis et met au point la question si intéressante de la méthode des injections mercurielles hypodermiques.

Voici, du reste, le titre des principaux chapitres : Hygiène du syphilitique, prophylaxie. — Traitement mercuriel : action préventive, accidents et inconvénients; modes d'administration (frictions, méthodes cutanées accessoires, ingestion, injections), avantages et inconvénients, choix du mode d'administration. Traitement ioduré : traitement général et traitement local des manifestations cutanées et muqueuses. — Médications auxiliaires. — Traitement de la syphilis infantile.

Ce petit volume se présente sous le haut patronage de M. le professeur Alfred Fournier, qui le juge ainsi dans sa préface : « Ce petit volume sera utile aux praticiens et aux élèves qui, les uns, ont déjà trop à faire et les autres trop à apprendre pour lire les gros volumes consacrés au traitement de la syphilis. »

Les Enfants retardataires (arrêts de la croissance et troubles du développement), par le Dr E. Apert, médecin des hôpitaux de Paris. 1902, 1 vol. in-16 de 96 pages avec figures, cartonné..... 1 fr. 50

Le Dr Apert s'est attaché à résumer les acquisitions récentes de la science sur ces questions, s'appuyant à la fois sur les cas publiés çà et là et sur un certain nombre d'observations personnelles, il passe en revue les différents types nosologiques qui peuvent résulter des arrêts du développement, leur évolution, leur anatomie pathologique; il montre l'utilité de l'étude anthropométrique et radiographique de ces sujets au point de vue du pronostic; enfin, dans le dernier chapitre, consacré à la pathogénie et au traitement pathogénique, il donne la conclusion pratique de tout l'ouvrage et fournit au médecin les éléments d'une thérapeutique rationnelle, appropriée au cas à traiter.

Le Traitement des Névralgies et des Névrites, par le Dr H.-F. Plicque, ancien interne lauréat des hôpitaux de Paris. 1902, 1 vol. in-16 de 96 pages, cartonné..... 1 fr. 50

L'auteur passe d'abord en revue les *indications thérapeutiques fournies par l'étiologie* : syphilis, paludisme, anémies, névroses, diabète, goutte, intoxications par le tabac, l'alcoolisme, etc., puis les *indications symptomatiques* en général. Le *traitement de la douleur* est longuement étudié : traitement externe par la révulsion, le chlorure de méthyle, le stypage, l'électricité, le massage, etc.; — traitement interne par l'opium, la morphine, l'aconit, la belladone, le gelsémium, l'antipyrine, la cocaïne, etc.; — traitement thermal. — Le *traitement de l'insomnie* vient ensuite.

Les chapitres suivants sont consacrés à la *névralgie faciale* et au tic douloureux de la face, puis aux névralgies du membre inférieur et à la *sciatique*, aux névralgies et névrites des divers nerfs, à la *migraine*.

Radiothérapie et Photothérapie, par le Dr L.-R. Régnier, chef du Laboratoire d'électrothérapie de l'hôpital de la Charité. 1902. 1 vol. in-16 de 96 pages et fig. cart. 1 fr. 50

Après un exposé de l'action physiologique de la lumière et des rayons X, le Dr Régnier étudie l'héliothérapie et surtout l'électro-photothérapie; il décrit les divers appareils inventés pour les bains de lumière artificielle et leurs effets physiologiques. Puis il passe aux indications thérapeutiques de la photothérapie et de la radiothérapie; et à leur utilisation dans les maladies par ralentissement de la nutrition, dans les maladies des organes respiratoires et dans les affections génito-urinaires; il étudie l'action de la lumière froide, de la lumière colorée et des rayons actiniques dans les maladies nerveuses, les fièvres éruptives et le lupus. Il termine par l'étude de la radiothérapie.

Le Sang, par le Dr Marcel Labbé, médecin des hôpitaux, chef de laboratoire à la Faculté de Médecine de Paris. 1902, 1 vol. in-16 de 96 pages et fig., cart..... 1 fr. 50

M. Labbé expose avec précision et clarté l'orientation nouvelle donnée aux recherches et aux études sur le sang, au cours de ces dernières années; les principes de la technique qui a présidé à ces recherches; enfin, les résultats généraux obtenus, ce qu'on peut considérer comme les faits acquis, par l'emploi des méthodes combinées de l'observation clinique et de l'expérimentation scientifique.

Voici les trois grandes divisions du livre :

1° Importance du rôle que joue dans l'organisme le sang.

2° Composition chimique et histologique du sang. Remarquable équilibre physiologique de cette composition. Modifications apportées à cet équilibre par les états pathologiques.

3° Processus qui président à la naissance et à la mort du sang.

Les Oxydations de l'Organisme (oxydases), par E. Enriquez, médecin des hôpitaux de Paris et J.-A. Sicard, chef de clinique à la Faculté de Médecine de Paris. 1902, 1 vol. in-16, 96 pages, cartonné..... 1 fr. 50

Après quelques généralités sur les ferments solubles et sur l'importance des ferments oxydants, les auteurs exposent les méthodes employées pour la recherche de ces ferments oxydants directs et indirects. Puis, ils indiquent la recherche des oxydases dans les tissus et les humeurs de l'homme, par les réactifs colorants, et surtout au moyen de l'aldéhyde salicylique et de la mensuration des gaz absorbés et produits.

La Gastrostomie, par le Dr J. Braquehaye, agrégé à la Faculté de Bordeaux, chirurgien de l'hôpital de Tunis. 1900, 1 vol. in-16, 96 pages et figures, cartonné..... 1 fr. 50

Les procédés de gastrostomie sont nombreux. Sans s'attarder aux méthodes anciennes, abandonnées aujourd'hui, l'auteur décrit d'abord la gastrostomie simple, schématique en quelque sorte, puis il passe en revue les 24 procédés actuels des chirurgiens français et étrangers. Il donne son avis sur le choix d'un procédé. Il parle ensuite des soins consécutifs à l'opération, du traitement des accidents immédiats et des résultats cliniques. Il termine par le pronostic opératoire et des statistiques.

Chirurgie des Voies biliaires, par le Dr Pauchet, chirurgien des hôpitaux d'Amiens. 1900, 1 vol. in-16, 96 pages, avec figures, cartonné..... 1 fr. 50

Qu'il s'agisse de faire disparaître des accès répétés de coliques hépatiques, de lever un obstacle au cours de la bile chez un sujet ictérique, ou de drainer la vésicule chez un malade atteint d'une affection de l'arbre biliaire, les indications opératoires sont multiples. Jusqu'ici, les traités de pathologie médicale, tout en signalant au médecin le rôle du chirurgien, n'insistent pas assez sur l'instant opportun de l'acte opératoire.

Le Rhume des Foins, par le Dr GAREL, médecin des hôpitaux de Lyon. 1899. 1 vol. in-16, 96 pages, cart. **1 fr. 50**

Faire un tableau d'ensemble du Rhume des Foins, du Hay Fever des Anglais, jeter un peu de lumière sur la pathogénie de cette affection et établir un traitement rationnel, voilà ce que fait M. Garel. Avec beaucoup de clarté et de précision, l'auteur nous amène aux conclusions suivantes :

L'asthme des foins est une variété de la rhino-bronchite spasmodique.

L'asthme des foins dépend de trois facteurs principaux.

a) Terrain prédisposé ; *b*) muqueuse nasale douée d'un certain degré d'hyperexcitabilité réflexe ; *c*) un agent irritant extérieur, cause déterminante des accès.

Le traitement peut s'adresser aux trois facteurs.

Le traitement chirurgical, qui a pour but de supprimer les zones sensibles de la pituitaire, est le seul qui donne des résultats positifs.

Thérapeutique oculaire, *nouvelles médications, opérations nouvelles,* par le Dr F. TERRIEN, chef de clinique ophtalmologique de la Faculté de médecine de Paris. 1899. 1 vol. in-16, 96 pages et 12 figures, cartonné..... **1 fr. 50**

Parmi les médications nouvelles, il étudie les collyres huileux, les injections d'huile biiodurée dans la syphilis oculaire, le protargol, le bleu de méthylène, l'ichtyol et le traitement des blépharites sèches.

Les opérations nouvelles dont il donne le manuel opératoire, les indications et les résultats, sont nombreuses :

Extraction des corps étrangers intra-oculaires. — Ablation de la glande lacrymale dans le larmoiement chronique. — Glaucome chronique simple. — Extraction totale de la cataracte secondaire. — Traitement de la myopie par l'extraction du cristallin transparent. — Manuel opératoire du strabisme. — Nouvelle opération du ptosis. — Opérations conservatrices.

La Fatigue oculaire et le Surmenage visuel, par le Dr Louis DOR, chef de laboratoire à la Faculté de médecine de Lyon. 1900. 1 vol. in-16, 94 pages, cartonné. **1 fr. 50**

Le traitement de la fatigue oculaire est le repos de l'organe de la vue ; mais il y a aussi un côté *thérapeutique*, qui consiste dans la correction des malformations congénitales ou acquises et dans la guérison des maladies prédisposantes, et un côté *prophylactique*, qui est l'entraînement par un exercice rationnel des fonctions affaiblies.

M. Dor passe d'abord en revue les symptômes de la fatigue oculaire : fatigue des réflexes oculo-oculaires (réflexe de protection de l'appareil visuel et réflexe de vision proprement dits), — des réflexes alio-sensitivo-oculaires, et des réflexes oculo-alio-moteurs.

Le Diabète et son Traitement, par le Dr R. Lépine, professeur de clinique médicale à la Faculté de médecine de Lyon, correspondant de l'Institut, associé de l'Académie de médecine. 1899. 1 vol. in-16, 92 pages, cartonné. **1 fr. 50**

Un certain nombre de points de l'histoire du diabète sucré présentent un réel intérêt d'actualité. M. Lépine, dont la compétence sur ce sujet est bien connue, vient de résumer toutes les recherches nouvelles sur la pathogénie et surtout le traitement du diabète : un chapitre est consacré au régime, un autre aux moyens hygiéniques et aux agents médicamenteux (excitants de la glycolyse, modérateurs de la glycogénie et agents diabétiques divers) ; le traitement opothérapique est étudié. Sur tous les points, l'auteur donne les résultats de sa pratique personnelle et de sa longue expérience.

Les Glycosuries non Diabétiques, par le Dr Roque, professeur agrégé à la Faculté de médecine de Lyon. 1899. 1 vol. in-16, 92 pages, cartonné..... **1 fr. 50**

A côté des glycosuries passagères provoquées par un état morbide aigu, il y a des glycosuries durables qui ne doivent pas être confondues avec le diabète. Toutes ces glycosuries durables ont un caractère commun qui a servi à les classer. Elles ne sont pas spontanées, elles sont secondaires et symptomatiques. Le but de M. Roque a été de montrer qu'à côté du diabète sucré, il y a les glycosuries, aussi distinctes de celui-ci que la polyurie simple peut l'être du diabète insipide.

En recherchant les facteurs étiologiques, M. Roque a été amené à distinguer les quatre variétés suivantes : 1° Glycosurie intermittente des arthritiques (*glycosurie des jeunes sujets, glycosurie goutteuse de l'adulte, glycosurie des obèses, glycosurie azoturique*) ; 2° Glycosuries digestives (par *alimentation sucrée,* par *troubles digestifs*) ; 3° Glycosuries nerveuses : 4° Glycosuries puerpérales.

Les Albuminuries curables, par le Dr Teissier, professeur à la Faculté de médecine de Lyon, correspondant de l'Académie de médecine. 1900. 1 vol. in-16, 96 pages, cartonné..... **1 fr. 50**

A quoi peut-on reconnaître la curabilité possible d'une albuminurie ? Dans quelles conditions cette curabilité peut-elle s'obtenir et dans quelles limites est-on en droit de l'espérer ? Telles sont les questions que M. Teissier résout avec la compétence que lui donnent vingt années de recherches et de pratique sur la question.

Il passe en revue les albuminuries fonctionnelles ou organiques, c'est-à-dire sans lésion nettement déterminée de l'appareil rénal, puis les albuminuries rénales.

Les albuminuries fonctionnelles comprennent quatre chapitres spéciaux : 1° Les albuminuries intermittentes, irrégulières, des sujets en apparence bien portants ; 2° les albuminuries des adolescents, généralement intermittentes et cycliques ; 3° les albuminuries d'ordre digestif ou hépatique ; 4° les albuminuries d'ordre névropathique, notamment l'albuminurie de la station debout ou orthostatique.

ENVOI FRANCO CONTRE UN MANDAT SUR LA POSTE.

5090-02. — Corbeil. Imprimerie Ed. Crété.

FORMULAIRES

Collection de vol. in-18 de 300 pages, cartonnés, à 3 fr. le volume.

Formulaire des Médicaments nouveaux, par H. Bocquillon-Limousin. Introduction par le Dr Huchard, médecin des hôpitaux, 14e *édition*, 1902. 1 vol. in-18 de 306 pages, cartonné..... 3 fr.

Formulaire des Alcaloïdes et des Glucosides, par H. Bocquillon-Limousin. Introduction par le professeur G. Hayem. 2e *édition*, 1899. 1 vol. in-18 de 318 pages, cart..... 3 fr.

Formulaire de l'Antisepsie et de la désinfection, par H. Bocquillon-Limousin. 2e *édition*. 1 vol. in-18 de 338 pages, cart.. 3 fr.

Formulaire des Médications nouvelles, par le Dr H. Gillet. 1 vol. in-18 de 280 p., avec fig. cart..... 3 fr.

Formulaire des Régimes alimentaires, par le Dr H. Gillet. 1 vol. in-18 de 300 pages, cart..... 3 fr.

Formulaire d'Hygiène infantile, individuelle et collective, par le Dr H. Gillet, 1898. 2 vol. in-18 de chacun 288 pages, avec 45 fig., cartonné, chaque..... 3 fr.

Formulaire de Thérapeutique infantile et de Posologie, par le Dr R. Fouineau, préface du professeur Hutinel, 1901. 1 vol. in-18, 308 pages, cart..... 3 fr.

Formulaire des Spécialités pharmaceutiques, par le Dr Gautier et F. Renault. 1 vol. in-18 de 298 p., cart..... 3 fr

Formulaire des Eaux minérales de la Balnéothérapie, par le Dr de la Harpe. 3e *édition*. 1 vol. in-18, 300 p. cart.. 3 fr.

Formulaire des Stations d'hiver, des Stations d'été et de climatothérapie, par le Dr de la Harpe. 2e *édition*. 1 vol. in-18 de 300 pages, cart..... 3 fr.

Formulaire dentaire, par le Dr Thomson. 1 vol. in-18, 288 p. 3 fr.

Formulaire du Massage, par le Dr Norstrom. 1 vol. in-18 de 268 pages, cart..... 3 fr.

Formulaire hypodermique et opothérapique, par le Dr E. Boisson et J. Mousnier. 1 vol. in-18 de 300 p. avec fig. cart.. 3 fr.

Formulaire des vétérinaires praticiens, par Paul Cagny. 4e *édition*, 1902. 1 vol. in-18 de 332 pages, cart..... 3 fr.

Formulaire du médecin de campagne. *Remèdes sous la main, petits moyens thérapeutiques*, par le Dr Gautier, ancien interne des hôpitaux, 1899. 1 vol. in-18, 300 pages, cart..... 3 fr.

Formulaire officinal et magistral international. 4e *édition*, par J. Jeannel. 1 vol. in-18 de 1044 pages, cart..... 3 fr.

Formulaire électrothérapique des Praticiens, par le Dr Régnier, 1899. 1 vol. in-18, 288 pages et fig., cart..... 3 fr.

Formulaire de l'Union Médicale, par le Dr Gallois, 4e *édition*. 1 vol. in-32 de 662 pages, cart..... 3 fr.

Formulaire d'Hydrothérapie, par le Dr O. Martin, 1900. 1 vol. in-18, 300 pages, cart..... 3 fr.

Guide d'Electrothérapie gynécologique, par le Dr Weil. 1900. 1 vol. in-18, 300 pages, cart..... 3 fr.

Guide pratique pour les Analyses de Chimie physiologique, par le Dr Martz, 1899. 1 vol. in-18, 300 p., cartonné. 3 fr.

Guide pratique pour les analyses de Bactériologie clinique, par L. Feltz, 1898. 1 vol. in-18 de 271 p., 104 fig. n. et col., cart. 3 fr

LIBRAIRIE J.-B. BAILLIÈRE ET FILS

Traité de Chirurgie

CLINIQUE ET OPÉRATOIRE

PAR

A. LE DENTU
Professeur à la Faculté de Médecine de Paris,
Chirurgien de l'hôpital Necker,
Membre de l'Académie de Médecine.

PIERRE DELBET
Professeur agrégé à la Faculté de Médecine de Paris,
Chirurgien des hôpitaux.

Avec la collaboration de MM. :

ALBARRAN, ARROU, BINAUD, BRODIER, CAHIER, CASTEX, CHIPAULT, FAURE, GANGOLPHE, GUINARD, JABOULAY, LEGUEU, LUBET-BARBON, LYOT, MAUCLAIRE, MORESTIN, NIMIER, PICHEVIN, RICARD, RIEFFEL, SCHWARTZ, SEBILEAU, SOULIGOUX, TERSON, VILLAR.

10 volumes in-8 de 800 pages chacun illustrés de figures

Prix de chaque volume : **12** fr.

Le *tome X*, publié en *2 parties*, est seul du prix de **17** *francs*.

EN VENTE :

TOME I. — *Pathologie générale chirurgicale, Néoplasmes, Appareil tégumentaire.* — TOME II. — *Maladies du squelette, fractures, maladies inflammatoires, tumeurs des os.* — TOME III. — *Maladies des articulations et de l'appareil musculaire.* — TOME IV. — *Maladies des nerfs, des artères, des veines, des lymphatiques, du crâne et du rocher.* — TOME V. — *Maladies des yeux, des oreilles, des fosses nasales et des mâchoires.* — TOME VI. — *Maladies de la face, de la bouche, de l'œsophage, du larynx, du cou, de la poitrine.* — TOME VII. — *Maladies des mamelles et de l'abdomen. Hernies.*

TOME VIII. — *Maladies du mésentère, du pancréas, de la rate, du foie, du rectum et de l'anus, des reins et des uretères.*

TOME IX. — *Maladies de la vessie, de l'urètre, de la prostate et des organes génitaux de l'homme.*

TOME X. — *Maladies du testicule.* — *Maladies de la vulve, du vagin, de l'utérus et des annexes.* — *Maladies des membres.*

Ouvrage complet, 9 455 pages — 1 783 figures.

10 volumes in-8 de 900 à 1 000 pages, illustrés de figures : **125** fr.

ENVOI FRANCO CONTRE UN MANDAT SUR LA POSTE

LIBRAIRIE J.-B. BAILLIÈRE ET FILS

Traité de Médecine

ET DE THÉRAPEUTIQUE

PAR

P. BROUARDEL
Membre de l'Institut,
Doyen de la Faculté de Médecine
de Paris.

A. GILBERT
Professeur à la Faculté de Médecine
de Paris,
Médecin de l'Hôpital Broussais.

Avec la collaboration de MM. :

ACHARD, AUCHÉ, BALLET, BALZER, BARBE, BARBIER, BARTH, BEZANÇON, BOINET, BOULLOCHE, BOURNEVILLE, BRISSAUD, CARNOT, CARTAZ, CASTEX, CHAUFFARD, CLAISSE, CLAUDE, COURMONT, DE GENNES, DÉJERINE, DESCHAMPS, DUPRÉ, FOURNIER, GALLIARD, GARNIER, GAUCHER, GILLES DE LA TOURETTE, GIRODE, GOMBAULT, GOUGET, GRANCHER, GRASSET, L. GUINON, HALLOPEAU, HANOT, HAYEM, HUDELO, HUTINEL, JACQUET, JEANSELME, KLIPPEL, LABOULBÈNE, LAMY, LANCEREAUX, LANDOUZY, LANNOIS, LAUNOIS, LAVERAN, LEGROUX, LE NOIR, LETULLE, LEVI, LION, MARFAN, MARIE, MARINESCO, MENETRIER, MERKLEN, MÉRY, MOSNY, NETTER, PARMENTIER, PITRES, RAUZIER, RAYMOND, RICHARDIÈRE, ROGER, ROQUE, SAINTON, SÉRIEUX, SIREDEY, STRAUS, SURMONT, TEISSIER, THOINOT, THOMAS, TRIBOULET, VAILLARD. WIDAL, WURTZ.

10 volumes in-8 de 800 pages chacun illustrés de figures.
Prix de chaque volume : **12** fr.

EN VENTE :

TOMES I et II. — **Maladies microbiennes et parasitaires.**
TOME III. — **Intoxications. — Maladies constitutionnelles. Maladies de la peau.**
TOME IV. — **Maladies du tube digestif et du péritoine.**
TOME V. — **Maladies du foie, de la rate, du pancréas, des reins, de la vessie et des organes génitaux.**
TOME VI. — **Maladies de l'appareil circulatoire, des artères, des veines et des lymphatiques.**
TOME VII. — **Maladies de l'appareil respiratoire.**
TOME VIII. — **Maladies de l'appareil respiratoire** *(fin)* **et maladies du système nerveux**
TOME IX. — **Maladies du système nerveux.** *(Maladies de la moelle, de l'isthme de l'encéphale, des méninges).*

SOUS PRESSE :

TOME X. — **Maladies du système nerveux.** *(Névrites-névroses).*

Ouvrage complet en 10 volumes : **120** fr.

ENVOI FRANCO CONTRE UN MANDAT SUR LA POSTE

J&B